



UNIVERSIDAD NACIONAL DE CHIMBORAZO
FACULTAD DE CIENCIAS DE LA SALUD
CARRERA DE MEDICINA

Actualización de diagnóstico y opciones terapéuticas en la degeneración macular asociada
con la edad (DMAE)

Trabajo de Titulación para optar al título de Médico General

Autor:

Martínez Tapia, Valeria Lizeth
Montero Cushpa, Lisseth Carolina

Tutor:

Dr. Rómulo Andrés Chávez Camino.

Riobamba, Ecuador. 2024

DECLARATORIA DE AUTORÍA

Nosotras, Valeria Lizeth Martínez Tapia y Lisseth Carolina Montero Cushpa con cédula de ciudadanía 0604573279 / 0605618545 autoras del trabajo de investigación titulado: Actualización de diagnóstico y opciones terapéuticas en la degeneración macular asociada con la edad (DMAE), certificamos que la producción, ideas, opiniones, criterios, contenidos y conclusiones expuestas son de mí exclusiva responsabilidad.

Asimismo, cedo a la Universidad Nacional de Chimborazo, en forma no exclusiva, los derechos para su uso, comunicación pública, distribución, divulgación y/o reproducción total o parcial, por medio físico o digital; en esta cesión se entiende que el cesionario no podrá obtener beneficios económicos. La posible reclamación de terceros respecto de los derechos de autor (a) de la obra referida, será de mi entera responsabilidad; librando a la Universidad Nacional de Chimborazo de posibles obligaciones.

En Riobamba, a los 14 días del mes de noviembre de 2024.

Valeria Lizeth Martínez Tapia

C.I: 0604573279

Lisseth Carolina Montero Cushpa

C.I: 0605618545

DICTAMEN FAVORABLE DEL PROFESOR TUTOR

Quien suscribe, Dr. Rómulo Andrés Chávez Camino catedrático adscrito a la Facultad de Ciencias de la Salud, por medio del presente documento certifico haber asesorado y revisado el desarrollo del trabajo de investigación titulado: Actualización de diagnóstico y opciones terapéuticas en la degeneración macular asociada con la edad (DMAE), bajo la autoría de Valeria Lizeth Martínez Tapia y Lisseth Carolina Montero Cushpa; por lo que se autoriza ejecutar los trámites legales para su sustentación.

Es todo cuanto puedo informar en honor a la verdad; en Riobamba, a los 14 días del mes de noviembre de 2024.



Dr. Rómulo Andrés Chávez Camino

C.I: 0603709213

CERTIFICADO DE LOS MIEMBROS DEL TRIBUNAL

Quienes suscribimos, catedráticos designados Miembros del Tribunal de Grado para la evaluación del trabajo de investigación Actualización de diagnóstico y opciones terapéuticas en la degeneración macular asociada con la edad (DMAE), presentado por Valeria Lizeth Martínez Tapia y Lisseth Carolina Montero Cushpa, con cédula de identidad 0604573279 / 0605618545, bajo la tutoría del Dr. Rómulo Andrés Chávez Camino; certificamos que recomendamos la APROBACIÓN de este con fines de titulación. Previamente se ha evaluado el trabajo de investigación y escuchada la sustentación por parte de sus autores; no teniendo más nada que observar.

De conformidad a la normativa aplicable firmamos, en Riobamba a los 14 días del mes de noviembre de 2024.

Dr. Patricio Vásconez Andrade
MIEMBRO DEL TRIBUNAL DE GRADO



Dr. Juan Pablo Haro Romero
MIEMBRO DEL TRIBUNAL DE GRADO



Dr. Héctor Ortega Castillo
MIEMBRO DEL TRIBUNAL DE GRADO





Riobamba, 15 de noviembre del 2024
Oficio N°107-2024-1S-TURNITIN-CID-2024

Dr. Patricio Vásquez
DIRECTOR CARRERA DE MEDICINA
FACULTAD DE CIENCIAS DE LA SALUD - UNACH
Estimado Profesor:

Luego de expresarle un cordial saludo, en atención al pedido realizado por el **Dr. Rómulo Andrés Chávez Camino**, docente tutor de la carrera que dignamente usted dirige, para que en correspondencia con lo indicado por el señor Decano mediante Oficio N°0366-D-FCS-ACADÉMICO-UNACH-2024, realice validación del porcentaje de similitud de coincidencias presentes en el trabajo de investigación con fines de titulación que se detalla a continuación; tengo a bien remitir el resultado obtenido a través del empleo del programa TURNITIN, lo cual comunico para la continuidad al trámite correspondiente.

No	Documento número	Título del trabajo	Nombres y apellidos de los estudiantes	% TURNITIN verificado	Validación	
					Si	No
1	0366-D-FCS-26-03-2024	Actualización de diagnóstico y opciones terapéuticas en la degeneración macular asociada con la edad (DMAE)	Martínez Tapia Valeria Lizeth Montero Cushpa Lisseth Carolina	9	X	

Atentamente



PhD. Francisco Javier Ustariz Fajardo
Delegado Programa TURNITIN
FCS / UNACH
C/c Dr. Vinicio Moreno – Decano FCS

DEDICATORIA

Dedicamos esta tesis, resultado de años de esfuerzo, sacrificio y pasión por el arte de curar, a nuestras familias, quienes han sido el pilar fundamental en cada paso de nuestro camino.

A nuestros padres, por su amor incondicional, paciencia y el ejemplo de perseverancia y dedicación que nos han brindado. Sin su apoyo constante y confianza en nosotros, este logro no habría sido posible.

A nuestros profesores, por su entrega y sabiduría compartida, que no solo nos formaron como profesionales de la salud, sino también como seres humanos comprometidos con el bienestar de los demás. Sus enseñanzas han dejado una huella imborrable en nuestra formación.

Con todo nuestro cariño, Valeria y Lisseth.

AGRADECIMIENTO

Agradecemos profundamente a todas las personas y entidades que han contribuido al desarrollo de esta tesis y a nuestra formación como futuros médicos.

En primer lugar, expresamos nuestro más sincero agradecimiento a nuestro tutor de tesis, por su guía experta, paciencia y apoyo constante durante cada etapa de este proyecto. Su conocimiento y dedicación nos inspiraron a dar lo mejor de nosotras y a superar cada obstáculo con determinación.

A nuestras familias, por su amor, comprensión y sacrificios que nos han permitido llegar hasta aquí. Sin su apoyo incondicional y su fe en nuestras capacidades, este logro no habría sido posible.

A nuestras amigas, quienes nos acompañaron durante las largas horas de estudio y trabajo, brindándonos palabras de aliento y compañía en los momentos más difíciles.

Finalmente, queremos también reconocer a los profesores de la facultad, por inculcarnos no solo los conocimientos necesarios para nuestra carrera, sino también los valores y la ética profesional que nos guiarán en nuestra práctica médica.

Con gratitud, Valeria y Lisseth

ÍNDICE GENERAL

PORTADA	
DECLARATORIA DE AUTORÍA.....	
DICTAMEN FAVORABLE DEL PROFESOR TUTOR.....	
CERTIFICADO DE LOS MIEMBROS DEL TRIBUNAL	
CERTIFICADO ANTIPLAGIO	
DEDICATORIA.....	
AGRADECIMIENTO.....	
ÍNDICE GENERAL.....	
ÍNDICE DE TABLAS.....	
ÍNDICE DE FIGURAS	
RESUMEN.....	
ABSTRACT	
CAPÍTULO I. INTRODUCCIÓN.....	14
1.1 Antecedentes.....	14
1.2 Problema	17
1.3 Justificación	17
1.4 Objetivos.....	18
1.4.1 Objetivo general	18
1.4.2 Objetivos específicos.....	18
CAPÍTULO II. MARCO TEÓRICO.....	19
2.1. Degeneración macular asociada con la EDAD (DMAE)	19
2.1.1. Fisiopatología de la DMAE.....	20
2.2. Características epidemiológicas y clínicas de la DMAE	23
2.2.1. Epidemiología de la DMAE	23

2.2.2.	Presentación clínica	25
2.3.	Métodos diagnósticos para la DMAE	27
2.3.1.	Pruebas de diagnóstico inicial	27
2.3.2.	Técnicas de imagen para la evaluación de la retina.....	29
2.4.	Opciones terapéuticas para la DMAE.....	35
CAPÍTULO III. METODOLOGIA.....		38
3.1.	Tipo de Investigación.....	38
3.2.	Diseño de Investigación.....	38
3.3.	Técnicas de recolección de Datos	38
3.4.	Población de estudio y tamaño de muestra	39
3.5.	Criterios de inclusión y exclusión.....	40
3.6.	Métodos de análisis, y procesamiento de datos.	40
CAPÍTULO IV. RESULTADOS Y DISCUSIÓN		42
CAPÍTULO V. CONCLUSIONES y RECOMENDACIONES		66
5.1.	Conclusiones.....	66
5.2.	Recomendaciones	67

ÍNDICE DE TABLAS

Tabla 1. Frecuencia y porcentaje – año de publicación.....	49
Tabla 2. Frecuencia y porcentaje – Línea de investigación.....	50
Tabla 3. Frecuencia y porcentaje – metodología.....	51
Tabla 4. Frecuencia y porcentaje – enfoques utilizados.....	53
Tabla 5. Frecuencia y porcentaje – muestra de investigación.....	54
Tabla 6. Frecuencia y porcentaje – Instrumentos de investigación.....	56
Tabla 7. Frecuencia y porcentaje – características epidemiológicas.....	57
Tabla 8. Frecuencia y porcentaje – características clínicas.....	59
Tabla 9. Frecuencia y porcentaje – métodos diagnósticos.....	60
Tabla 10. Frecuencia y porcentaje – grupos farmacológicos.....	62

ÍNDICE DE FIGURAS

Figura 1. Diagrama de Flujo.....	41
Figura 2. Año de publicación	49
Figura 3. Línea de investigación.....	50
Figura 4. Metodología utilizada.....	52
Figura 5. Enfoques utilizados en las investigaciones	53
Figura 6. Muestra utilizada en las investigaciones	55
Figura 7. Instrumentos de investigaciones	56
Figura 8. Características epidemiológicas	58
Figura 9. Características clínicas	59
Figura 10. Métodos diagnósticos.....	61
Figura 11. Grupos farmacológicos	62

RESUMEN

El presente estudio aborda la degeneración macular relacionada con la edad (DMAE), una enfermedad ocular que representa una de las principales causas de ceguera en adultos mayores a nivel global. El problema general de esta investigación es la falta de métodos de diagnóstico tempranos y opciones terapéuticas eficaces que puedan prevenir la progresión de la DMAE. Por ello, el objetivo general es realizar una revisión sistemática que actualice el conocimiento en diagnóstico y tratamiento de la DMAE, proporcionando una base científica sólida para futuras investigaciones y prácticas clínicas. Para lograrlo, se adoptó una metodología de revisión sistemática siguiendo el enfoque PRISMA, que garantiza una selección rigurosa y organizada de la literatura relevante. La muestra de esta investigación está compuesta por artículos científicos obtenidos de bases de datos como PubMed, Scopus y ScienceDirect, seleccionados de acuerdo con criterios de inclusión y exclusión estrictos, lo que permite abarcar las fuentes más actuales y pertinentes sobre el tema. Los resultados obtenidos destacan la efectividad de las terapias anti-VEGF para la DMAE húmeda, aunque con limitaciones en su accesibilidad y frecuencia de aplicación. La conclusión principal enfatiza la necesidad de optimizar tanto los métodos de diagnóstico como las opciones terapéuticas para mejorar la calidad de vida de los pacientes.

Palabras clave: DMAE, diagnóstico, terapia anti-VEGF, revisión sistemática, salud visual.

Abstract

The present study addresses age-related macular degeneration (AMD), an eye disease that represents one of the leading causes of blindness in older adults globally. The general problem of this research is the lack of early diagnostic methods and effective therapeutic options that can prevent the progression of AMD. Therefore, the general objective is to carry out a systematic review that updates the knowledge in diagnosing and treating AMD, providing a solid scientific basis for future research and clinical practice. Following the PRISMA approach, a systematic review methodology was adopted to achieve this, which guarantees a rigorous and organized selection of the relevant literature. The sample of this research is composed of scientific articles obtained from databases such as PubMed, Scopus, and ScienceDirect, selected according to strict inclusion and exclusion criteria, to cover the most current and relevant sources on the subject. The results obtained highlight, within the context of prevention through AREDS studies, that using certain antioxidants effectively slows the progression of AMD by significant percentages. On the other hand, regarding the use of drugs, the effectiveness of anti-VEGF therapies for AMD is discussed, although with limitations in their accessibility and frequency of application. The main conclusion emphasizes the need to optimize diagnostic methods and therapeutic options to improve patients' quality of life.

Keywords: AMD, diagnosis, anti-VEGF therapy, bibliographic review, visual health.



Revisado electrónicamente por:
JENNY ALEXANDRA
FREIRE RIVERA

Reviewed by:
Lic. Jenny Alexandra Freire Rivera
ENGLISH PROFESSOR
C.C. 0604235036

CAPÍTULO I. INTRODUCCIÓN

1.1 Antecedentes

Morales (2024), en su trabajo “Manejo de la degeneración macular húmeda relacionada con la edad: revisión de la literatura”, tiene como objetivo principal comprender el tratamiento de la degeneración macular asociada a la edad (DMAE) húmeda, abarcando sus presentaciones clínicas, factores de riesgo, métodos diagnósticos actuales y enfoques terapéuticos. Este estudio bibliográfico utilizó búsquedas de artículos pertinentes en bases de datos como Google Scholar, Scopus, PubMed y la Biblioteca Cochrane. Se realizó un estudio para evaluar la seguridad y eficacia de las alternativas de tratamiento para la DMAE húmeda.

El tratamiento principal de la DMAE húmeda sigue siendo la terapia con factor de crecimiento endotelial vascular (anti-VEGF), a pesar de sus posibles efectos adversos, como la necesidad de inyecciones periódicas y el riesgo de problemas oculares. La terapia fotodinámica (TFD), la terapia anti-VEGF y la terapia antiinflamatoria han demostrado su eficacia para mejorar la agudeza visual y disminuir el edema macular. El tratamiento individualizado es necesario para la DMAE húmeda, una afección ocular multifactorial. Se están investigando nuevas modalidades terapéuticas que podrían mejorar la agudeza visual y reducir el edema macular, pero la medicación anti-VEGF sigue siendo el tratamiento principal. Evitar la enfermedad y la terapéutica de DMAE húmeda también puede depender de la nutrición.

Para prevenir la progresión de la enfermedad, las intervenciones preventivas, como el abandono del tabaco y una dieta balanceada, también se abordan en la guía. Esta recomendación de práctica clínica podría mejorar sustancialmente la atención y los resultados para las personas con DMAE si se ejecuta. Se prevé que el personal sanitario logre una mayor precisión diagnóstica y aplique terapias más eficaces., reduciendo así la carga de esta enfermedad en la población mayor de 50 años, al basar las recomendaciones en la mejor evidencia disponible y adaptarlas al contexto local (Seguro Social de Salud, 2019).

Según Verdaguer (2023), en su investigación “Tratamiento Actual de la Degeneración Macular Relacionada con la Edad”, tiene como objetivo principal examinar la clasificación y el estado actual del tratamiento de la Degeneración Macular Asociada a la Edad (DMAE), un trastorno neurológico progresivo que afecta predominantemente a los mayores de 65 años. La metodología utilizada abarca un examen exhaustivo de la literatura científica sobre la clasificación y el tratamiento de la DMAE. Se analizaron las pruebas clínicas más recientes, las terapias actuales y emergentes y los avances en la tecnología de diagnóstico.

Se hace hincapié en las terapias avanzadas, incluidos los inhibidores del factor de crecimiento endotelial vascular (VEGF), con modalidades de imagen no invasivas como la angiografía por tomografía de coherencia óptica y la tomografía de coherencia óptica. La DMAE se divide en dos categorías principales: neovascular y no neovascular. La variante neovascular, que representa el 15% de los casos, implica el desarrollo de vasos sanguíneos aberrantes que pueden provocar una pérdida repentina de visión. Los inhibidores del VEGF han evidenciado su eficacia para ralentizar la progresión de la enfermedad y aumentar la agudeza visual (Verdaguer, 2023).

Los depósitos de drusas blandas en la forma no neovascular pueden conducir a una atrofia macular progresiva, para la cual se han aprobado recientemente los tratamientos innovadores pegcetacoplan y avacincaptad pegol. El estudio afirma que el tratamiento de la DMAE ha progresado notablemente gracias a los avances en tecnología diagnóstica y terapias biológicas. Los inhibidores del VEGF representan un avance sustancial en la ralentización de la progresión de la enfermedad y la mejora de la calidad de vida de los pacientes y los nuevos tratamientos para la atrofia geográfica (Verdaguer, 2023).

Como menciona García et al. (2019), en su investigación de “Actualización en el manejo de la degeneración macular asociada a la edad”, busca proporcionar una actualización sobre el tratamiento de la DMAE, la causa más común de ceguera en personas mayores de 50 años en los países desarrollados. Esta revisión utilizó un estudio exhaustivo de los ensayos clínicos, la investigación epidemiológica y la literatura académica pertinente sobre la DMAE. Se recopilaron datos sobre prevalencia, factores de riesgo y tratamiento actual.

Los tratamientos antiangiogénicos, como bevacizumab y ranibizumab, así como las técnicas diagnósticas avanzadas, como la angiografía fluoresceínica y la tomografía de coherencia óptica (OCT) suscitaron un gran interés. Se considera la edad como factor de riesgo importante de la DMAE, de la misma manera influyen factores hereditarios y ambientales, como indican los resultados de la revisión. Su incidencia aumenta con la edad, afectando al 1% de las personas de 65 a 74 años, al 5% de las de 75 a 84 años y al 13% de las mayores de 85 años. Los tratamientos antiangiogénicos han transformado la atención de la DMAE exudativa; en el 95% de los pacientes, han logrado estabilizar la visión y mejorar la agudeza visual en el 40% (García et al., 2019).

Los resultados visuales a largo plazo han mejorado gracias a las nuevas técnicas diagnósticas que han permitido detectar la enfermedad en fases más tempranas. Debido a su impacto en la calidad de vida de los pacientes y su carga socioeconómica, la DMAE es un gran desafío para la oftalmología. Los avances en el tratamiento antiangiogénico y las tecnologías de diagnóstico han mejorado significativamente el pronóstico de los pacientes con DMAE, a pesar de que no existe una cura definitiva. Para disminuir el deterioro visual a largo plazo, es fundamental un diagnóstico y un tratamiento temprano. Se sugiere realizar

autocontrol utilizado la rejilla de Amsler y sometiendo a los pacientes a revisión oftalmológica periódica para identificar y manejar la enfermedad (García et al., 2019).

En la investigación de Puig (2020), titulada “Degeneración Macular Asociada a la Edad: Actualización y Propuesta de Actuación Farmacéutica” tiene como objetivo principal ofrecer una actualización sobre la, prevención y tratamiento de la DMAE. El objetivo es evaluar la implicación del farmacéutico comunitario en el tratamiento de pacientes con DMAE y desarrollar una hoja de ruta para que las intervenciones farmacéuticas mejoren la detección precoz y el tratamiento eficaz de esta enfermedad en el entorno de la farmacia comunitaria. Se realizó una revisión exhaustiva y narrativa de la literatura existente. La revisión bibliográfica abarcó búsquedas en textos oftalmológicos, documentos de consenso médico, protocolos y bases de datos biomédicas como Embase, Cochrane y Scopus.

Como menciona Moreno (2019), en su investigación titulada “Actualización en el Tratamiento Farmacológico de la Degeneración Macular Asociada a la Edad Húmeda”, tiene como objetivo principal de este trabajo es realizar una revisión bibliográfica actualizada sobre el tratamiento farmacológico de la degeneración macular asociada a la edad (DMAE) húmeda o neovascular. Se realizó una búsqueda minuciosa de la literatura científica utilizando una variedad de guías clínicas acreditadas, PubMed, Fistera y ClinicalTrials. Artículos recientes sobre la terapéutica de la DMAE húmeda y estudios clínicos fueron incluidos en la revisión. Para garantizar la inclusión de los estudios más actuales y pertinentes, se emplearon palabras clave relacionadas con la enfermedad y su tratamiento.

La investigación se enfoca en la DMAE húmeda porque la DMAE seca o atrófica no tiene tratamiento en la actualidad. Las inyecciones intravítreas de antiangiogénicos, como aflibercept, ranibizumab y bevacizumab, han demostrado ser eficaces para mejorar la visión y disminuir la neovascularización. La terapia fotodinámica y los corticosteroides se emplean como tratamientos complementarios. En pacientes con DMAE húmeda, la combinación de estos tratamientos ha demostrado resultados prometedores para estabilizar y mejorar la visión (Moreno, 2019).

A pesar de los avances en el tratamiento de la DMAE húmeda, sigue sin encontrarse una solución concluyente. Los antiangiogénicos y la terapia fotodinámica han mejorado notablemente el bienestar de los pacientes al desacelerar la neovascularización y aumentar la agudeza visual. Para ofrecer en el futuro mejores alternativas terapéuticas y potencialmente curativas, es fundamental la investigación y el desarrollo continuo de nuevos medicamentos y tratamientos (Moreno, 2019).

1.2 Problema

La DMAE es un problema creciente en el campo de la salud visual, especialmente en las personas mayores del mundo. La urgencia de actualizar tanto el diagnóstico como las opciones terapéuticas disponibles para tratar esta enfermedad incapacitante es el problema (Chu et al., 2024). La intervención y la eficacia de la terapia se ven afectadas por la falta de herramientas de diagnóstico precisa en las primeras etapas de la DMAE. Además, la variedad de la enfermedad, que incluye tipos húmedos y secos, requiere métodos terapéuticos exclusivos que aún no han sido completamente optimizados (Peto, 2023).

Una de las principales dificultades con la DMAE es que es difícil diagnosticarla en sus primeras etapas, lo que lleva a tratamientos tardíos y limita las opciones terapéuticas. La DMAE se presenta en una variedad de formas y subtipos, lo que dificulta el tratamiento personalizado. Las terapias actuales, como la terapia antiangiogénica, muestran limitaciones en su eficacia para todos los pacientes y lo han hecho desde 2002 según el estudio realizado por Bressler (2002), y la variabilidad en las respuestas destaca la necesidad de opciones terapéuticas adicionales. Además, los costos asociados con los tratamientos existentes y los posibles efectos secundarios plantean preocupaciones económicas y de seguridad (Verdaguer, 2023).

La falta de opciones de rehabilitación visual efectivas y asequibles contribuye a la disminución de la calidad de vida de los pacientes. Se necesita un enfoque multidisciplinario que involucre al personal de la salud para abordar la complejidad de la DMAE. A pesar de los avances, la investigación en nuevas terapias está en una fase incipiente, lo que subraya la importancia de inversiones continuas en este campo. El impacto psicosocial de la pérdida de visión y las desigualdades en el acceso a la atención médica son aspectos críticos que deben abordarse (Verdaguer, 2023).

1.3 Justificación

La degeneración macular asociada a la edad (DMAE) es un trastorno visual que afecta predominantemente a las personas mayores, elevando la incidencia de ceguera legal en individuos de más de 50 años. (Avila et al., 2018). Este estudio se justifica por la necesidad de actualizar tanto los métodos de diagnóstico como las opciones terapéuticas con el objetivo de mejorar el nivel de vida de los pacientes afectados. A pesar de que tiene limitaciones importantes, como la posibilidad de complicaciones oculares y la necesidad de inyecciones frecuentes, se mantiene como tratamiento principal a la la terapia anti-VEGF.

La variedad de formas de presentación de la DMAE, incluidas las secas y las húmedas, requiere una atención individualizada y particular para cada caso. La necesidad de ampliar y optimizar las opciones terapéuticas disponibles, en busca de alternativas que puedan brindar resultados más seguros y eficaces para los pacientes, se destaca por esta

heterogeneidad (Pinto, 2016). La identificación temprana de la enfermedad a través de herramientas diagnósticas sofisticadas es esencial para realizar tratamientos rápidos y disminuir la progresión del daño visual.

La DMAE tiene un impacto socioeconómico significativo, no solo por los costos directos de los tratamientos médicos, sino también por las consecuencias en la autonomía y la calidad de vida de los pacientes (Roccatti, 2022). La pérdida de visión tiene un impacto significativo en la realización de las actividades diarias, lo que aumenta el riesgo de aislamiento social y la dependencia. Mejorar las opciones diagnósticas y terapéuticas tiene efectos positivos en el bienestar general de los pacientes, además de los beneficios clínicos.

Con avances que podrían cambiar el manejo de la DMAE en el futuro cercano, la investigación y el desarrollo de nuevas terapias para la DMAE están en una fase crucial. Para abordar los factores de riesgo asociados, es esencial continuar invirtiendo en investigaciones que investiguen tratamientos y métodos preventivos novedosos, como cambios en la alimentación y los estilos de vida. Con el fin de asegurar una atención completa y de alta calidad, también es esencial que los profesionales de la salud reciban capacitación y sensibilización en el manejo de la DMAE.

Esta investigación subraya la necesidad de seguir avanzando en el diagnóstico y tratamiento de la DMAE debido a su influencia sustancial en la salud pública y en la calidad de vida de los pacientes. Este estudio pretende avanzar en el desarrollo de tratamientos más accesibles para la DMAE, beneficiando tanto a los pacientes como a los profesionales sanitarios, al ofrecer una evaluación exhaustiva de las alternativas terapéuticas y diagnósticas.

1.4 Objetivos

1.4.1 Objetivo general

Realizar una revisión bibliográfica para obtener información reciente sobre la actualización de diagnóstico y opciones terapéuticas de la degeneración macular asociada con la edad (DMAE).G

1.4.2 Objetivos específicos

- Describir las características epidemiológicas y clínicas de la degeneración macular relacionada con la edad.
- Identificar los métodos diagnósticos de la degeneración macular relacionada con la edad.
- Determinar los principales grupos farmacológicos utilizados en el tratamiento de la DMAE.

CAPÍTULO II. MARCO TEÓRICO

2.1. Degeneración macular asociada con la EDAD (DMAE)

La Degeneración Macular Asociada a la Edad (DMAE) es una enfermedad degenerativa ocular que incide principalmente en individuos de más de 50 años y representa una de las razones más significativas de pérdida de la visión irreversible en este grupo de edad a escala global (Fleckenstein et al., 2021). Esta enfermedad afecta la mácula, una diminuta zona central de la retina que facilita la visión de detalles minuciosos y la diferenciación de colores en el área visual central. La mácula resulta imprescindible para tareas diarias que demandan exactitud visual, como leer, redactar e identificar rostros. Con el progreso de la DMAE, estas funciones se encuentran significativamente restringidas, impactando de esta manera en la calidad de vida de los enfermos. La prevalencia de DMAE aumenta con la edad, particularmente en individuos de más de 60 años, y su incidencia aumenta con la edad (Valentín, 2019).

La DMAE se clasifica en dos manifestaciones clínicas diferentes: la seca (o atrófica) y la húmeda (o exudativa), las cuales varían en su progreso y en sus impactos visuales. La DMAE seca es la más frecuente, representando aproximadamente el 80-90% de los casos, y se caracteriza por la degeneración gradual de las células del epitelio pigmentario de la retina y la acumulación de depósitos denominados drusas (Ruan et al., 2021). Estos reservorios lipídicos se forman entre el epitelio pigmentario y la membrana de Bruch, influyendo en la transferencia de nutrientes y residuos, en consecuencia, el tejido retinal se deteriora gradualmente, provocando una pérdida visual de forma gradual, a pesar de que la DMAE seca progresa de manera gradual en comparación con la húmeda, también tiene la capacidad de evolucionar a esta última, lo que intensifica su efecto (Roizing et al., 2019).

La DMAE húmeda, aunque menos frecuente, es más grave e implica la formación de vasos sanguíneos aberrantes que abarca desde la coroides hasta la mácula. Este procedimiento, denominado neovascularización coroidea, conduce a la creación de vasos que tienen la capacidad de fracturarse y drenar fluidos o sangre en la retina. Esta acumulación de fluidos genera edema y cicatrices en la mácula, acelerando de forma notable la pérdida de visión. La DMAE húmeda puede avanzar rápidamente y, sin una intervención precoz, provocar una ceguera intensa en un breve lapso de tiempo (Deng et al., 2021). Actualmente, las terapias para esta afección, incluidos los inhibidores del factor de crecimiento endotelial vascular (anti-VEGF), pueden desacelerar la progresión de la enfermedad al inhibir la proliferación de arterias aberrantes. No obstante, la eficacia del tratamiento se basa en un diagnóstico temprano y en una constante intervención (Hernández et al., 2018).

El impacto global de la DMAE es considerable, influido por los factores de riesgo y el aumento de la esperanza de vida, lo que indica que una mayor población puede sufrir esta enfermedad en el futuro. La edad avanzada es el principal factor de riesgo; sin embargo,

también se han identificado otros factores, como la predisposición genética, el consumo de tabaco, la hipertensión y la exposición prolongada a la luz ultravioleta, que influyen en el desarrollo y la progresión de la enfermedad. Estudios recientes han demostrado que la DMAE no es sólo un trastorno ocular, sino una manifestación de procesos sistémicos relacionados con el envejecimiento, el estrés oxidativo y la inflamación crónica que afectan a la función retiniana. y predisponen a la degeneración de la mácula (Salimiaghdam et al., 2019).

La DMAE tiene un efecto significativo en la calidad de vida, pues la pérdida de la visión central restringe la autonomía de las personas, dado que las capacidades visuales requeridas para llevar a cabo las actividades diarias se ven comprometidas (Romero y otros, 2021). Esto también favorece problemas psicológicos en los pacientes, tales como la depresión y la ansiedad, a causa de la dependencia de terceros y la frustración provocada por la pérdida de independencia. La DMAE supone una carga financiera considerable tanto para los sistemas sanitarios como para las familias de los pacientes, dado que los cuidados y tratamientos necesarios son invariablemente necesarios (Abokyi et al., 2020).

En el ámbito clínico, la detección y seguimiento precoz de la DMAE es esencial para disminuir el efecto de la enfermedad. Las revisiones oftalmológicas regulares, particularmente para individuos de más de 50 años, posibilitan la identificación de alteraciones tempranas en la retina y la mácula, lo que simplifica una intervención a tiempo. Es importante en términos de salud pública la puesta en marcha de programas de sensibilización sobre la DMAE, pues podrían reducir el riesgo de ceguera en la población de edad avanzada a través de la promoción de costumbres saludables y la disminución de factores de riesgo (García et al., 2022).

2.1.1. Fisiopatología de la DMAE

La fisiopatología de la DMAE comprende un conjunto de procesos celulares y moleculares complejos que resultan en la degeneración de la mácula. La mácula se encuentra en la zona central de la retina, abundante en células fotorreceptoras, lo que facilita la percepción de matices y tonalidades. La DMAE modifica la estructura y el funcionamiento de la mácula, causando la desaparición de la visión central que distingue a la patología (Abdulaeva, 2018). A pesar de que las versiones seca y húmeda de DMAE muestran síntomas clínicos diferentes, ambas comparten procesos fisiopatológicos vinculados al envejecimiento, el estrés oxidativo, la alteración del epitelio pigmentario retinal (EPR), la inflamación y las alteraciones vasculares, los cuales se describen a continuación (Hammadi et al., 2023).

2.1.1.1. Estrés oxidativo y envejecimiento celular

El proceso de envejecimiento es el principal factor de riesgo de la DMAE y está asociado a un mayor estrés oxidativo, un elemento crítico en su patogénesis. Las células

fotorreceptoras de la retina son especialmente vulnerables al daño oxidativo debido a su elevada actividad metabólica y a la exposición continua a la luz, que facilitan la generación de especies reactivas del oxígeno (ROS) (Gurubaran et al., 2021).

Estas ERO dañan las estructuras celulares, incluidos los lípidos, las proteínas y el ADN, afectando a la función y la homeostasis tanto en el epitelio pigmentario de la retina (EPR) como en la membrana de Bruch, una capa extracelular situada bajo el EPR. El EPR desempeña roles fundamentales en el cuidado de la retina, tales como la fagocitosis en los segmentos externos de los fotorreceptores y la regulación de los intercambios metabólicos. No obstante, con el envejecimiento y la acumulación de daño oxidativo, su capacidad funcional disminuye, lo que favorece la acumulación de residuos y drusas, depósitos extracelulares entre el EPR y la membrana de Bruch, característicos de la DMAE seca (Toma et al., 2021).

2.1.1.2. Acumulación de drusas y disfunción de la membrana de Bruch

La acumulación de drusas es un rasgo patológico durante las primeras etapas de la DMAE, particularmente en su estado seco. Estas drusas incluyen lípidos, proteínas y residuos metabólicos. Su interferencia entre el EPR y la membrana de Bruch obstaculiza la función de barrera y el traslado de la membrana de Bruch, lo que afecta el flujo de nutrientes y la expulsión de residuos. Adicionalmente, las drusas crean un microentorno proinflamatorio en la retina al captar células del sistema inmunológico, tales como microglía y macrófagos, que liberan citocinas inflamatorias (Barinov, 2020).

Esto favorece la inflamación persistente y la degradación del EPR, lo que finalmente lleva a la atrofia macular propia de la DMAE seca. La anomalía en la membrana de Bruch también incide en el respaldo estructural de la retina y facilita la infiltración de vasos sanguíneos no habituales en la DMAE húmeda (Kim et al., 2020).

2.1.1.3. Inflamación crónica y activación del sistema inmunológico

Otro elemento crucial en la fisiopatología de la DMAE es la inflamación crónica. Estas ERO dañan las estructuras celulares, incluidos los lípidos, las proteínas y el ADN, afectando a la función y la homeostasis tanto del epitelio pigmentario de la retina (EPR) como de la membrana de Bruch, una capa extracelular situada bajo el EPR. Las drusas activan el sistema inmunitario de la retina a través de receptores de reconocimiento de patrones (PRR) situados en el epitelio pigmentario de la retina (EPR) y en las células microgliales, que detectan los restos depositados e inician respuestas inflamatorias. La activación de la microglía y otras células inmunitarias da lugar a una liberación continua de mediadores inflamatorios, como el factor de necrosis tumoral alfa (TNF- α) y la interleucina-6 (IL-6), que facilitan la destrucción progresiva de las células del epitelio pigmentario de la retina (EPR) y los fotorreceptores. Esta inflamación persistente incrementa el perjuicio oxidativo en la retina e intensifica la degeneración de la mácula (Rohrer, 2018).

En ciertos pacientes, la inflamación favorece el inicio del sistema del complemento, un grupo de proteínas plasmáticas que participan en la inmunidad innata. Investigaciones genéticas han evidenciado un vínculo entre mutaciones en elementos del sistema complementario y un incremento en el riesgo de DMAE. El incremento desmedido del complemento causa perjuicio en las células del EPR y promueve la atracción de macrófagos y otras células inflamatorias al lugar del daño, acelerando así la degeneración de la retina (Edwards y Luty, 2021).

2.1.1.4. Neovascularización coroidea y DMAE húmeda

La neovascularización coroidea es una particularidad de la DMAE en estado húmedo. Este fenómeno se provoca por la excesiva producción del factor de crecimiento endotelial vascular (VEGF), una proteína que fomenta la creación de nuevos vasos sanguíneos. En la DMAE, tanto el estrés oxidativo como la alteración del EPR causan un incremento en la expresión de VEGF como reacción a la hipoxia relativa en la retina. Por consiguiente, se forman vasos sanguíneos irregulares desde la coroides hasta la mácula. Estos vasos recientes son delicados y poseen paredes desiguales, lo que los hace propensos a fracturarse y a la infiltración de líquidos o sangre en el espacio subretinal, generando edema y cicatrices en la mácula (Wang et al., 2021).

La existencia de fluido y sangre en el tejido macular perjudica seriamente la estructura de la retina y ocasiona una rápida disminución de la visión central. Estas ERO dañan las estructuras celulares, incluidos los lípidos, las proteínas y el ADN, afectando a la función y la homeostasis tanto en el epitelio pigmentario de la retina (EPR) como en la membrana de Bruch, una capa extracelular situada bajo el EPR, dado que puede disminuir la permeabilidad de estos vasos anómalos y minimizar el perjuicio visual (Song et al., 2021).

2.1.1.5. Autofagia y muerte celular programada en el EPR

El EPR también vincula la DMAE con cambios en los procesos de autofagia y muerte celular programada. La autofagia es un procedimiento celular que facilita el deterioro y reciclaje de elementos dañados, contribuyendo a preservar la homeostasis de las células. En la DMAE, el estrés oxidativo y la acumulación de drusas pueden alterar el proceso de autofagia en el EPR, provocando la acumulación de desechos y la disfunción de las células. Esto favorece la degeneración gradual del EPR y la disminución del respaldo para los fotorreceptores (Yang et al., 2020).

La alteración de la autofagia promueve el inicio de vías de apoptosis (muerte celular programada), una reacción ante los daños irreparables en las células del EPR. La etapa de apoptosis en el EPR y los fotorreceptores es crucial para el avance de la DMAE, dado que disminuye la población celular en la mácula, fomentando la disminución de tejido retinal y la degeneración macular (Kaarniranta et al., 19).

2.1.1.6. Difusión mitocondrial y metabolismo retinal

Las mitocondrias desempeñan un papel crucial en el metabolismo energético de las células del EPR y los fotorreceptores, particularmente debido a las elevadas exigencias energéticas de la retina. En la DMAE, se nota una anomalía mitocondrial que intensifica el estrés oxidativo y disminuye la habilidad de las células retinales para resistir el daño acumulado. Esta anomalía incide en la generación de energía en el EPR y favorece el desgaste de las reservas de antioxidantes, incrementando así la propensión a la degeneración macular (Gong et al., 2019).

El trastorno mitocondrial también modifica el metabolismo lipídico en la retina, dado que las células del EPR necesitan una descomposición eficaz de los lípidos en los fotorreceptores para prevenir la acumulación de residuos tóxicos. El cambio en el metabolismo de los lípidos potencia la creación de drusas y el deterioro celular, intensificando la evolución de la DMAE (Farazdaghi y Ebrahimi, 2019).

2.1.1.7. Papel de los Radicales Libres y Productos de Glicación Avanzada

Los productos finales de glicación (AGEs) y los radicales libres se acumulan en la retina debido a la edad y al estrés oxidativo. Los AGEs modifican los lípidos y proteínas en la membrana de Bruch y el EPR, poniendo en riesgo su función y estructura. Asimismo, fomentan el inicio de vías inflamatorias y la generación de VEGF, lo que favorece la neovascularización en la DMAE húmeda. La existencia de AGEs también obstaculiza la función antioxidante de la retina, acelerando la degeneración en la DMAE seca y húmeda (Song et al., 2021).

2.2. Características epidemiológicas y clínicas de la DMAE

2.2.1. Epidemiología de la DMAE

La Degeneración Macular Relacionada con la Edad (DMAE) es una de las causas primordiales de ceguera en personas de edad avanzada y representa un asunto de salud pública de gran importancia a nivel global, debido al envejecimiento de la población y al efecto considerable que produce en la calidad de vida de los individuos afectados. En lo que respecta a epidemiología, la DMAE presenta una prevalencia e incidencia que fluctúa significativamente dependiendo de elementos como la edad, el género, la genética y condiciones ambientales particulares. Además, la distribución geográfica de esta enfermedad es desequilibrada, evidenciando diferencias significativas entre regiones y naciones que evidencian tanto las variaciones genéticas como los factores de estilo de vida y medioambientales propios de cada zona (Manrique, 2019).

2.2.1.1. Factores de riesgo

Los factores de riesgo de la DMAE pueden categorizarse en los que pueden ser modificados y los que no pueden ser modificados. Los elementos inalterables comprenden la edad, la predisposición genética y el género, mientras que los elementos alterables incluyen el consumo de tabaco, la presión arterial alta, la alimentación y la exposición a la luz ultravioleta (Lipa, 2019).

Edad: El factor de riesgo principal para la DMAE es la ancianidad. La acumulación de deterioro oxidativo y las alteraciones celulares que surgen con la edad aumentan la posibilidad de padecer degeneración macular. La prevalencia de DMAE se incrementa de manera exponencial tras los 50 años, vinculado a la evolución de procesos degenerativos en la retina y el epitelio pigmentario retinal (EPR).

Genética: La predisposición genética tiene un papel fundamental en la propensión a la DMAE. Varias mutaciones genéticas han sido vinculadas a un incremento en el riesgo de padecer la enfermedad, particularmente en genes que controlan la inflamación y el sistema del complemento, como el gen CFH (Factor H del complemento). Las mutaciones en el gen ARMS2 y las variantes de genes que participan en la respuesta inmunológica también se relacionan con un incremento en la prevalencia de DMAE, particularmente en comunidades de origen europeo. La genética tiene un impacto en la manifestación clínica de la DMAE, predisponiendo a algunas personas a desarrollar la versión seca o húmeda, lo cual incide en el pronóstico y las alternativas de terapia (Lipa, 2019).

Sexo: Los estudios indican que las mujeres tienen una leve tendencia a desarrollar DMAE en contraste con los hombres. Esto se atribuye, en cierta medida, a que las mujeres generalmente tienen una expectativa de vida más prolongada, lo que aumenta su vulnerabilidad a los factores de riesgo asociados a su edad. No obstante, también se sugieren elementos hormonales que podrían afectar la fisiopatología de la patología (Abokyi et al., 2020).

Factores ambientales y estilo de vida: Dentro de los factores variables que incrementan la probabilidad de padecer DMAE se encuentran el consumo de tabaco, la hipertensión, una alimentación abundante en grasas saturadas y la exposición constante a la luz ultravioleta (UV). El consumo de tabaco es uno de los elementos de riesgo medioambiental más relevantes, dado que el humo del tabaco contiene sustancias venenosas que fomentan el estrés oxidativo y el deterioro de las células retinales. Los individuos que fuman tienen un riesgo de desarrollar DMAE hasta tres veces superior al de los que no fuman, siendo esta relación más evidente en las mujeres que fuman (Lipa, 2019).

2.2.2. Presentación clínica

La Degeneración Macular Asociada a la Edad (DMAE) es una enfermedad progresiva y multifactorial del ojo que impacta la mácula, la región central de la retina encargada de la visión minuciosa y en color. La manifestación clínica de la DMAE depende del tipo de enfermedad (seca o húmeda), y cada una tiene rasgos diferentes que afectan la visión de forma particular. La DMAE es uno de los principales motivos de ceguera irreversible en personas de edad avanzada y, conforme avanza, restringe gradualmente la habilidad del paciente para llevar a cabo las actividades diarias (Barinov, 2020).

2.2.2.1. Signos y síntomas de la DMAE seca y húmeda

DMAE Seca: La DMAE seca o atrófica es la manifestación más habitual de esta enfermedad, constituyendo entre el 80 y el 90% de los casos detectados. Su evolución es pausada y se distingue sobre todo por la presencia de drusas en la mácula, o sea, acumulaciones amarillentas de material extracelular situadas entre el epitelio pigmentario de la retina (EPR) y la membrana de Bruch. La acumulación de drusas obstaculiza la interacción entre el EPR y los fotorreceptores, provocando una serie de signos visuales. A pesar de que la DMAE seca progresa progresivamente, puede transformarse en su forma húmeda, especialmente en situaciones donde el daño retinal se intensifica y los procesos inflamatorios crean condiciones para la neovascularización de la coroidea (Hernández et al., 2018).

Visión borrosa y dificultad para ver detalles finos: Uno de los primeros signos de la DMAE seca es una visión borrosa o difusa, especialmente al intentar examinar objetos con profundidad. Esto se vuelve claro en labores que demandan exactitud visual, como la lectura o la escritura. Con el paso del tiempo, la visión borrosa se expande e impacta la región central de la visión, complicando tareas diarias como la detección de caras o la interpretación de letras pequeñas (Bressler, 2002).

Distorsión de las líneas rectas (metamorfopsia): Otro signo habitual de la DMAE es la metamorfopsia. Las líneas rectas, tanto onduladas como torcidas, pueden ser percibidas por los pacientes, debido a la modificación estructural en el EPR y la retina. Este signo es una señal de deterioro progresivo en la mácula y generalmente se analiza mediante la rejilla de Amsler, un instrumento diagnóstico que facilita la identificación de alteraciones en la visión central (Kaarniranta et al., 19).

Pérdida gradual de la visión central: Conforme la enfermedad avanza, los pacientes sufren una disminución progresiva de la visión central, la cual se sustituye por una mancha borrosa o punto ciego (escotoma). Este escotoma central restringe la habilidad del paciente para desempeñar actividades diarias que demandan una visión exacta. En situaciones avanzadas de DMAE seca, el área macular podría sufrir atrofia geográfica, una situación donde las células del EPR y los fotorreceptores se desintegran de manera irreversible (Abokyi et al., 2020).

Alteración en la percepción de los colores: En algunos pacientes, la DMAE seca también puede alterar la percepción del color, volviéndola menos brillante o intensa. Esto ocurre debido a la degeneración de los fotorreceptores en la mácula, que son responsables de captar los colores con precisión (Moreno, 2019).

DMAE Húmeda

A pesar de ser menos común, la DMAE húmeda constituye alrededor del 10-15% de los casos y es considerablemente más agresiva que su versión seca. Esta variante se distingue por la neovascularización coroidea, un procedimiento donde se crean vasos sanguíneos irregulares en la coroides, que se infiltran en la retina y provocan escapes de fluido y sangre. Estos vasos delicados generan hinchazón y lesiones en la mácula, lo que empeora la pérdida de la visión central en un lapso breve. La DMAE húmeda puede provocar rápidamente una notable pérdida de visión y, sin intervención, presenta un pronóstico de una progresión irreversible (Deng et al., 2021).

Pérdida súbita de la visión central: Uno de los rasgos más distintivos de la DMAE húmeda es la repentina disminución de la visión central, que puede ser tanto parcial como completa. Esta pérdida sucede de manera abrupta y generalmente se acompaña de un escotoma, lo que dificulta que el paciente oriente correctamente los objetos en su campo visual central (Kaarniranta et al., 19).

Metamorfopsia intensa: En la DMAE húmeda, generalmente se presenta una metamorfopsia más grave debido al edema y la alteración de las capas retinales provocadas por la acumulación de líquido en la mácula. Los pacientes relatan que las líneas rectas pueden mostrarse considerablemente torcidas y los objetos pueden parecer excesivos, lo que impacta seriamente su habilidad para guiarse visualmente y eleva la probabilidad de sufrir accidentes. (Deng et al., 2021)

Hemorragia y edema en la mácula: La existencia de vasos anomalías en la mácula implica el peligro de sangrados, los cuales pueden ser detectados a través de pruebas oftalmológicas. Estas hemorragias, sumadas al edema vinculado, generan una alteración significativa de la estructura macular, lo que acelera la pérdida de visión y restringe la efectividad de los fotorreceptores (Manrique, 2019).

Sensibilidad al contraste y deslumbramiento: Los pacientes con DMAE húmeda presentan una reducción en su habilidad para diferenciar objetos bajo condiciones de contraste reducido. Además, el deslumbramiento puede ser fuerte, particularmente en entornos con iluminación fluctuante, lo que impacta su habilidad para desplazarse de manera segura en ambientes con escasa iluminación o bajo luces intensas (Salimiaghdam et al., 2019).

2.2.2.2. Impacto en la Calidad de Vida de los Pacientes

La DMAE, en cualquiera de sus manifestaciones, impacta de manera significativa en la calidad de vida de las personas afectadas, dado que restringe su autonomía y habilidad para realizar tareas cotidianas. La pérdida de la visión central limita las funciones visuales, provocando un efecto en aspectos como la movilidad, la comunicación y la salud emocional. El deterioro visual puede desencadenar una serie de repercusiones psicológicas y sociales que oscilan entre el aislamiento y la depresión, incrementando así el peligro de afectar la salud global del paciente (Romero et al., 2021).

Dificultades en la vida cotidiana y pérdida de autonomía: La visión central es vital para tareas que demandan exactitud visual, tales como leer, redactar, cocinar y manejar. La pérdida de esta capacidad limita la autonomía de los pacientes, quienes necesitan la asistencia de otros individuos o aparatos visuales. Además, el desafío de identificar rostros restringe la habilidad de los pacientes para relacionarse socialmente, lo que repercute en su vida familiar y social (Abokyi et al., 2020).

Impacto emocional y psicológico: La DMAE conlleva un peso emocional significativo. La progresiva pérdida de visión y el ajuste a una situación irreversible pueden provocar emociones de frustración, ansiedad y depresión. Las investigaciones indican que los pacientes con DMAE tienen un alto riesgo de desarrollar alteraciones en el estado de ánimo, y algunos sienten temor a la ceguera absoluta, lo que desencadena una respuesta psicológica intensa. En estos pacientes, la depresión es especialmente frecuente debido a la disminución de capacidades visuales fundamentales y al sentimiento de estar restringidos en su participación social y personal. Adicionalmente, la sensación de dependencia favorece un declive en la autovaloración y el autoconcepto (Salimiaghdam et al., 2019).

Repercusión en la seguridad y el riesgo de caídas: El cambio en la visión central impacta la percepción de profundidad y la habilidad para coordinar movimientos en el espacio, lo que eleva la probabilidad de sufrir caídas, particularmente en individuos de edad avanzada. Las caídas son un factor relevante de lesiones y, en individuos con DMAE, pueden desencadenar problemas graves, como fracturas. La falta de seguridad para caminar y ejecutar actividades físicas provoca un ciclo de inactividad, lo que puede afectar negativamente la salud física y empeorar el efecto emocional (Muñoz et al., 2020).

2.3. Métodos diagnósticos para la DMAE

2.3.1. Pruebas de diagnóstico inicial

Es crucial el diagnóstico precoz de la Degeneración Macular Asociada a la Edad (DMAE) para regular el avance de la enfermedad y mantener, en la medida de lo posible, la calidad de vida de los pacientes. El reconocimiento de señales de DMAE en sus fases tempranas facilita la aplicación de intervenciones terapéuticas que pueden posponer la pérdida de visión. Dentro de los exámenes diagnóstico iniciales se encuentran tanto el

análisis oftalmológico general como el examen de agudeza visual, ambos esenciales para la identificación precoz de irregularidades en la visión central y la mácula. Estas pruebas preliminares son fáciles y asequibles, y a pesar de que no pueden confirmar un diagnóstico concreto de DMAE, proporcionan indicadores útiles que respaldan estudios más detallados (Bafalluy et al., 2021).

2.3.1.1. Examen oftalmológico

La evaluación oftalmológica es un análisis integral de la salud ocular que posibilita al experto examinar la estructura del ojo y identificar irregularidades vinculadas a diferentes afecciones oculares, incluyendo la DMAE. En este examen, se analizan elementos esenciales como la integridad de la retina y la mácula, zonas donde a menudo se presentan los primeros indicios de DMAE, particularmente en su forma seca, que se evidencia con la existencia de drusas o acumulaciones de lípidos en la mácula (Victori y Ventura, 2023).

Durante la identificación de la DMAE, el oftalmólogo utiliza diversos métodos, tales como la oftalmoscopia y la biomicroscopia. La oftalmoscopia posibilita la observación directa del fondo de ojo y la mácula a través de un oftalmoscopio, que ilumina y magnifica la retina, lo que permite la detección de drusas, sangrados o alteraciones en la coloración del epitelio pigmentario de la retina (EPR). Por otro lado, la biomicroscopia con lámpara de hendidura y una lupa de 90 dioptrías, ofrece una visión minuciosa de la retina y la mácula, facilitando al experto la observación de cambios en la estructura macular que podrían estar vinculados a los primeros estadios de DMAE seca o a la creación de vasos irregulares en la DMAE húmeda (Casaroli et al., 2013).

2.3.1.2. Pruebas de agudeza visual

La evaluación de la agudeza visual es crucial en el diagnóstico inicial de la DMAE, dado que evalúa la habilidad del paciente para captar detalles minuciosos y centrar objetos en el campo de visión central, la zona que más se ve impactada por esta enfermedad. La agudeza visual se mide a través de optotipos, usualmente utilizando la famosa cartilla de Snellen, que facilita al experto la evaluación de la exactitud visual en relación con la visión estándar o “20/20” (Bafalluy et al., 2021).

En individuos con DMAE, el examen de agudeza visual podría mostrar una reducción gradual en la habilidad para leer letras pequeñas a una distancia normal, lo que es una señal esencial en las primeras etapas de la enfermedad. Los hallazgos de este examen resultan especialmente valiosos para supervisar las variaciones en la visión central a lo largo del tiempo, en particular en el contexto de la DMAE seca, que evoluciona de forma paulatina. Adicionalmente, en individuos con DMAE húmeda, el examen de agudeza visual puede revelar una rápida reducción en la visión, lo que es propio de la forma exudativa de la enfermedad y avala una intervención médica inmediata (García et al., 2019).

2.3.2. Técnicas de imagen para la evaluación de la retina

2.3.2.1. Tomografía de coherencia óptica (OCT)

La Tomografía de Coherencia Óptica (OCT) es un método sofisticado y no invasivo que ha transformado el diagnóstico y seguimiento de afecciones oculares, en particular la Degeneración Macular Asociada a la Edad (DMAE). Emplea ondas de luz de longitud infrarroja para tomar fotografías de alta resolución de las capas internas de la retina, facilitando a los expertos la observación de detalles microscópicos de su composición (Treder et al., 2018). La tecnología OCT se asemeja a una “biopsia virtual” de la retina, puesto que proporciona imágenes transversales sin requerir una cirugía. Este método es crucial para identificar cambios sutiles en la mácula, lo que facilita el diagnóstico precoz y el seguimiento exacto de la evolución de la DMAE (Mesa et al., 2018).

La exactitud de las imágenes de OCT facilita a los expertos en salud la observación de alteraciones en las capas de la retina y la valoración del grosor de la mácula, así como la identificación de señales particulares de DMAE, como la existencia de drusas y el edema macular. Esto es especialmente relevante, dado que la DMAE es una afección que impacta directamente en la mácula, la región de la retina encargada de la visión central aguda y detallada. La OCT es un instrumento crucial para monitorear la reacción a los tratamientos e identificar la transición de DMAE seca a húmeda, lo que demanda una gestión clínica inmediata (Veitia y Mar, 2024).

2.3.2.1.1. OCT de dominio espectral

El OCT de Dominio Espectral (OCT-DS) es la versión más sofisticada y frecuentemente empleada en la práctica clínica contemporánea, proporcionando imágenes de alta resolución de las capas de la retina a través de la utilización de luz infrarroja de diversas longitudes de onda. En contraste con el OCT de Dominio de Tiempo, el OCT-DS posibilita la recolección de datos en varios puntos al mismo tiempo, lo que acelera considerablemente el proceso de imagen y ofrece una resolución espacial superior (Volz et al., 2018).

En la identificación de la DMAE, la OCT-DS permite detectar con precisión las drusas, depósitos lipídicos amarillentos situados entre el epitelio pigmentario de la retina (EPR) y la membrana de Bruch. Una de las primeras señales de DMAE es la presencia de drusas, y el OCT-DS facilita una valoración tanto cuantitativa como cualitativa de su tamaño, cantidad y distribución, lo que contribuye a categorizar la severidad de la enfermedad. Adicionalmente, el OCT-DS resulta efectivo para identificar el edema macular, o sea, la acumulación de líquido en la mácula, lo que representa una indicación de avance hacia la DMAE húmeda (Burchard et al., 2022).

El OCT-DS también posibilita la generación de mapas tridimensionales de la retina, lo que simplifica el monitoreo del avance de la DMAE y permite identificar con exactitud variaciones en el grosor macular y en la estructura de las capas retinales. Esto resulta especialmente beneficioso en la DMAE húmeda, donde el avance de la enfermedad puede ser acelerado y demanda intervenciones terapéuticas precoces. La habilidad del OCT-DS para capturar imágenes de alta resolución en un periodo de tiempo limitado optimiza la experiencia del paciente y facilita la realización de diagnósticos más veloces y exactos (Caro, 2020).

2.3.2.1.2. OCT de dominio de tiempo

El OCT de Dominio de Tiempo (OCT-DT) fue la primera modalidad de OCT introducida en el ámbito clínico y, pese a haber sido sobrepasado en exactitud por el OCT de Dominio Espectral, continúa siendo un recurso valioso, especialmente en situaciones donde los recursos son escasos. La tecnología OCT-DT captura imágenes escaneando un único punto simultáneamente, lo que conduce a un proceso más pausado y a una resolución inferior a la del OCT-DS. No obstante, este tipo de OCT aún permite reconocer algunas características fundamentales de la DMAE, como el grosor macular y la existencia de drusas en pacientes con DMAE seca (Palomares et al., 2019).

En lo que respecta al diagnóstico de la DMAE, el OCT-DT facilita la evaluación del grosor de la retina y la detección de alteraciones en la estructura macular, aunque con menos precisión que el OCT-DS. La precisión restringida de la OCT-DT en la distinción de las capas de la retina y en la visualización de estructuras de menor tamaño implica que es menos eficaz para identificar cambios precoces en la DMAE o aspectos particulares de la neovascular. No obstante, en zonas donde el acceso a tecnología de vanguardia es restringido, el OCT-DT representa una opción factible para la evaluación elemental de la retina y puede brindar datos suficientes para tomar decisiones de tratamiento tempranas (Emde et al., 2023).

La disparidad en la resolución entre el OCT-DT y el OCT-DS ha provocado que el OCT-DT sea menos usado en los entornos clínicos avanzados. No obstante, su precio relativamente reducido lo hace una herramienta asequible que continúa siendo beneficiosa en investigaciones de población y en contextos de escasos recursos donde la DMAE posee una gran prevalencia. Esto resalta la relevancia de ajustar los instrumentos diagnósticos a las demandas y recursos existentes, sin poner en riesgo la habilidad para supervisar y diagnosticar correctamente la evolución de la DMAE (Cavichini et al., 2020).

2.3.2.1.3. OCT de alta resolución

El OCT de Alta Resolución es una versión superior del OCT, ofreciendo imágenes de la retina con detalles extremadamente detallados de cada una de sus capas. Este método

es particularmente beneficioso para el análisis de la DMAE, dado que posibilita un examen minucioso de los fotorreceptores, del epitelio pigmentario de la retina (EPR) y de otras estructuras retinales impactadas por la degeneración macular. La resolución elevada de este tipo de OCT permite identificar cambios mínimos en la morfología de la mácula y del EPR, lo que resulta vital para el diagnóstico y el seguimiento de la evolución de la enfermedad (Veitia y Mar, 2024).

En el ámbito clínico, el OCT de Alta Resolución es esencial para la identificación precoz de la DMAE y para el seguimiento de pacientes que han presentado señales tempranas de degeneración macular. Facilita la detección de alteraciones morfológicas que todavía no generan síntomas claros en el paciente, lo que simplifica la aplicación de tratamientos preventivos y el monitoreo de su efectividad. Esta modalidad de OCT resulta especialmente beneficiosa para analizar el deterioro progresivo del EPR y los fotorreceptores, posibilitando la visualización de residuos celulares, como la lipofusina, y las áreas de atrofia geográfica en la DMAE seca (Amable et al., 2021).

El OCT de Alta Resolución también es esencial en la valoración de la DMAE húmeda, pues facilita la identificación exacta de la existencia de neovascularización coroidea. Estas formas anómalas de vasos sanguíneos, propias de la DMAE húmeda, pueden provocar escapes de líquido y sangre en la retina, lo que conduce a una rápida pérdida de la visión central si no se intervienen oportunamente. La elevada exactitud de esta tecnología posibilita valorar la reacción del paciente a los tratamientos antiangiogénicos, dado que puede identificar alteraciones mínimas en la estructura de la retina tras las inyecciones de inhibidores de VEGF. Esto ofrece una evaluación imparcial de la eficacia del tratamiento y posibilita hacer modificaciones en el plan terapéutico según se requiera (Avila et al., 2018).

La implementación del OCT de Alta Resolución para valorar la DMAE constituye un progreso importante en el área de la oftalmología, dado que posibilita a los expertos identificar detalles que anteriormente no se podían apreciar, incrementando la exactitud en el diagnóstico y la habilidad para supervisar la enfermedad de forma proactiva. Conforme esta tecnología sigue progresando, se anticipa la incorporación de más herramientas de análisis y procesamiento de imágenes que faciliten un diagnóstico más individualizado y una administración mejorada de la DMAE (Gobernado, 2023).

2.3.2.2. Angiografía con fluoresceína

La angiografía con fluoresceína es un método de imagen invasivo frecuentemente empleado en el campo de la oftalmología para valorar la vascularización de la retina y la coroides, facilitando la identificación de irregularidades en la circulación sanguínea y daños estructurales en dichos tejidos. Dentro del marco de la Degeneración Macular Asociada a la Edad (DMAE), este método resulta particularmente beneficioso para detectar neovascularización coroidea, fugas de líquido y otros trastornos vasculares propios de la

forma húmeda de la enfermedad, ofreciendo un fundamento sólido para realizar elecciones terapéuticas precisas y a tiempo (Gualino et al., 2018).

La angiografía con fluoresceína se lleva a cabo a través de la administración intravenosa de fluoresceína sódica, un tinte que fluye con rapidez por el sistema vascular. Una vez administrada, la fluoresceína llega a los vasos sanguíneos de la coroides y la retina, donde, bajo una luz específica, emite fluorescencia, lo que facilita la visualización del flujo sanguíneo en tiempo real. Mediante un conjunto de imágenes de alta resolución, el experto tiene la posibilidad de visualizar la dinámica de la circulación retinal y examinar detalles estructurales y funcionales de los vasos. Este método simplifica la detección de zonas con trastornos vasculares, mostrando áreas de escape u obstáculos que señalan un daño en la mácula y otras secciones de la retina (Campos y Cabellos, 2022).

En pacientes con DMAE, es crucial la angiografía con fluoresceína para diferenciar entre las variantes seca y húmeda de la enfermedad, dado que únicamente la DMAE húmeda muestra neovascularización. Esta metodología facilita la detección de vasos sanguíneos irregulares en la mácula, que suelen ser débiles y pueden expulsar líquido o sangre, causando edema y cicatrices que impactan la visión central. Además, la angiografía tiene la capacidad de identificar alteraciones tempranas en la vascularización macular antes de que empeore la sintomatología visual, lo que conduce a un diagnóstico precoz y a una intervención más eficaz (Morales y Verdugo, 2022).

La evaluación incluye varias etapas, siendo las primeras esenciales para identificar fugas de tinte y neovascularización. Durante la etapa arterial, la fluoresceína empieza a saturar las arterias, lo que facilita la observación de cualquier anomalía en el ingreso de flujo. La etapa venosa exhibe el tinte en las venas y simplifica la detección de fugas, en cambio, la etapa posterior permite visualizar la acumulación de fluoresceína en áreas de daño, como el epitelio pigmentario retinal (EPR). Estos hallazgos facilitan a los expertos la distinción entre un flujo sanguíneo normal y uno modificado, señalando si hay alteraciones vinculadas con la DMAE húmeda (Sarvani et al., 2020).

Es crucial destacar que, pese a que la angiografía con fluoresceína es un instrumento útil, también presenta ciertos peligros, como reacciones alérgicas leves en ciertos pacientes. Estos pueden presentarse como ligeras náuseas o erupciones en la piel después de la aplicación del tinte. En situaciones excepcionales, pueden surgir respuestas más graves, aunque esto es poco habitual. Por lo tanto, antes de llevar a cabo el procedimiento, el oftalmólogo debe examinar el historial médico del paciente y estar listo para manejar cualquier reacción adversa (Maesa et al., 2021).

El estudio de la angiografía mediante fluoresceína facilita a los expertos la elaboración de un plan de tratamiento personalizado según las necesidades particulares del paciente. En situaciones de DMAE húmeda, este examen puede contribuir a detectar las zonas que necesitan ser tratadas con compuestos antiangiogénicos para disminuir la

neovascularización. Además, facilita el seguimiento de la reacción a los tratamientos a lo largo del tiempo, valorando la disminución de fugas y modificaciones en la estructura macular tras las intervenciones (Usman et al., 2019).

2.3.2.3. Angiografía con verde de indocianina

La angiografía verde de indocianina es un método de imagen sofisticado empleado en el campo de la oftalmología para examinar y valorar la circulación en la coroides, una capa vascular ubicada detrás de la retina. En contraposición a la angiografía con fluoresceína, que resulta más efectiva para valorar los vasos sanguíneos de la retina, el verde de indocianina posee una mayor habilidad para infiltrarse en los tejidos, lo que facilita la observación minuciosa de los vasos coroideos. Esto resulta especialmente beneficioso en el diagnóstico y seguimiento de la Degeneración Macular Asociada a la Edad (DMAE), en particular en la forma húmeda, donde es habitual la presencia de neovascularización coroidea oculta (Tueme et al., 2024).

El verde de indocianina es un tinte que, tras ser administrado por vía intravenosa, se incorpora a las proteínas del plasma y circula a través del sistema vascular ocular. Su habilidad para producir fluorescencia bajo luz infrarroja lo convierte en el instrumento perfecto para penetrar los pigmentos densos y las estructuras del epitelio pigmentario de la retina (EPR), ofreciendo imágenes detalladas de los vasos coroideos que normalmente se encuentran parcialmente escondidos en la angiografía mediante fluoresceína. Esta metodología posibilita examinar la existencia de neovascularización en la coroides y diferenciar entre los diferentes tipos de neovascularización en la DMAE húmeda, lo que resulta crucial para detectar zonas de fuga y actividad vascular irregular (Attarde et al., 2023).

La angiografía verde de indocianina se lleva a cabo en diversas etapas, cada una aportando datos esenciales acerca de la vascularización de la coroides y las estructuras que la sustentan. En la etapa inicial, el tinte empieza a moverse en los vasos coroideos, lo que facilita la identificación de cualquier anomalía en la entrada del flujo. La etapa intermedia resulta beneficiosa para analizar la creación de vasos irregulares y la existencia de posibles escapes. Finalmente, la etapa avanzada posibilita la observación de áreas de retención del tinte que pueden señalar áreas de daño o cicatrización en el EPR y en la mácula (Elía et al., 2020).

Para los pacientes con DMAE húmeda, es crucial la angiografía verde de indocianina, dado que la neovascularización coroidea puede estar escondida o ser complicada de identificar a través de otros métodos de imagen, como la tomografía de coherencia óptica (OCT) o la angiografía con fluoresceína. Esta modalidad tiene la capacidad de distinguir entre los diferentes tipos de neovascularización coroidea, tales como la neovascularización clásica, que suele ser detectada con fluoresceína, y la neovascularización oculta, que resulta más complicada de identificar, pero se puede observar

con la verde indocianina. Esto facilita un diagnóstico más exacto y una programación terapéutica más eficaz, dado que el manejo de la DMAE húmeda frecuentemente implica la aplicación de anti-VEGF para regular la neovascularización (Karasu y Erdogan, 2019).

No solo es imprescindible la angiografía verde de indocianina para el diagnóstico inicial, sino también para el seguimiento de la evolución de la DMAE húmeda y la valoración de la reacción al tratamiento. Después de comenzar un tratamiento antiangiogénico, este método posibilita a los expertos monitorear cualquier disminución en la actividad de los vasos anómalos y modificar el plan de tratamiento según el progreso del paciente (Manrique, 2019).

Es crucial señalar que, a pesar de que la angiografía con verde de indocianina suele ser segura, puede provocar efectos adversos en ciertos pacientes. Estos podrían abarcar reacciones alérgicas suaves, y en situaciones excepcionales, reacciones más severas. Por esta razón, es crucial que el oftalmólogo examine el historial médico del paciente y esté listo para manejar cualquier reacción adversa que pudiera presentarse durante el procedimiento (Elía et al., 2020).

2.3.2.4. Autofluorescencia de la Retina

La autofluorescencia retinal es un método de imagenología sofisticado que posibilita valorar la condición de las células en el epitelio pigmentario de la retina (EPR) y otras capas de la retina, evitando la necesidad de un contraste externo. Dentro del marco de la Degeneración Macular Asociada a la Edad (DMAE), este método resulta particularmente beneficioso para detectar zonas de acumulación de lipofuscina, un compuesto que se acumula en las células del EPR a causa del estrés oxidativo y el proceso de envejecimiento (Villanueva, 2024). La lipofuscina produce una fluorescencia natural al ser iluminada con determinadas longitudes de onda de luz, lo que facilita a los expertos la observación de alteraciones en la retina y la valoración del nivel de daño celular, especialmente en pacientes con DMAE seca (Karasu y Erdogan, 2019).

El método de autofluorescencia retiniana es rápido, no invasivo y seguro, pues emplea luz azul o verde para provocar la autofluorescencia en las zonas donde se ha acumulado lipofuscina en las células del EPR. La acumulación excesiva de lipofuscina es un indicador de estrés y degeneración celular, por lo que la observación de patrones de fluorescencia en la retina puede proporcionar pistas acerca de la evolución de la DMAE y las zonas más impactadas (Pichi et al., 2018). Las imágenes producidas mediante autofluorescencia muestran áreas hipofluorescentes e hiperfluorescentes: las primeras señalan zonas de atrofia o muerte celular en el EPR, en cambio, las segundas evidencian la acumulación de lipofuscina, que podría ser anterior a la atrofia retinal (Mota et al., 2020).

En el diagnóstico y seguimiento de la DMAE, la autofluorescencia resulta especialmente útil para detectar la atrofia geográfica, un tipo avanzado de DMAE seca que

se distingue por la disminución de células en el EPR y los fotorreceptores. El método facilita la observación del desarrollo de la atrofia y su progreso a lo largo del tiempo, aspecto esencial para determinar el pronóstico del paciente y ajustar las estrategias de tratamiento. Las zonas de hipofluorescencia señalan las partes en las que las células del EPR han fallecido y, por ende, no producen fluorescencia. Estas áreas están vinculadas con la reducción de la visión central y el progreso de la enfermedad hacia una fase más avanzada (Bafalluy et al., 2021).

Su aplicación en la DMAE seca puede ser provechosa para identificar cambios precoces en la DMAE húmeda. A pesar de que en este tipo de patología los vasos sanguíneos anómalos no se pueden identificar directamente a través de autofluorescencia, este método posibilita la identificación de indicios indirectos de su existencia, como zonas de acumulación de lipofuscina o patrones irregulares en el EPR que señalan daño vascular. Esto resulta beneficioso para enriquecer otras metodologías de imagen, como la OCT y la angiografía, que ponen mayor enfoque en las estructuras vasculares y el grosor de la retina (Ach y Bermond, 2019).

En el monitoreo de pacientes con DMAE, la autofluorescencia proporciona un método de seguimiento no invasivo y repetible, lo que posibilita a los expertos detectar alteraciones en la retina sin tener que someter al paciente a procedimientos invasivos o repetitivos. La característica no invasiva de este método también la hace una herramienta apropiada para valorar la efectividad de las intervenciones terapéuticas y para modificar los planes de tratamiento según la evolución o estabilización de la enfermedad (Orellana et al., 2018).

2.4. Opciones terapéuticas para la DMAE

La introducción de inhibidores del factor de crecimiento endotelial vascular (VEGF) ha permitido detener la progresión de la neovascularización retiniana en la degeneración macular asociada a la edad (DMAE), y su administración precoz puede mejorar la agudeza visual (Verdaguer, 2023).

El tratamiento de inicio generalmente implica una fase de carga que consiste en administrar inyecciones intravítreas de anti-VEGF mensualmente durante un mínimo de tres meses, seguido de una nueva evaluación. Las inyecciones mensuales se mantienen hasta que se resuelven los síntomas de actividad, como hemorragias o edema retiniano (Verdaguer, 2023).

Después de controlar la exudación, se puede avanzar a una fase de mantenimiento, usando con frecuencia el método de tratar y extender (T&E). Este enfoque permite extender gradualmente el tiempo entre inyecciones en intervalos de dos semanas, siempre y cuando no se detecten signos exudativos en las evaluaciones clínicas y el examen de OCT macular, pudiendo llegar a un máximo de cuatro meses en algunos casos (Verdaguer, 2023).

El tratamiento de mantenimiento de la neovascularización retiniana suele requerir una administración continua durante varios años. Actualmente se dispone de numerosos medicamentos biológicos inhibidores del VEGF, como bevacizumab, ranibizumab, brolocizumab y aflibercept, que además actúa sobre el factor de crecimiento placentario, junto con faricimab, un nuevo medicamento que inhibe el receptor de angiopoyetina 2. Estos medicamentos han permitido ampliar el intervalo de inyección a un máximo de cuatro meses durante la fase de mantenimiento. Estos medicamentos han permitido ampliar el intervalo de inyección a un máximo de cuatro meses durante la fase de mantenimiento (Verdaguer, 2023).

El uso de inyecciones intravítreas ha mejorado significativamente la visión de los pacientes, permitiendo que muchos de ellos mantengan una visión estable a largo plazo. No obstante, factores como la dificultad en el tratamiento, la frecuencia de las visitas y las inyecciones y costos, pueden llevar a un tratamiento subóptimo en la práctica clínica, lo que resulta en resultados menos satisfactorios (Verdaguer, 2023).

Es esencial buscar soluciones que faciliten la administración continua de terapias con procesos mínimos. En estudios de fase 2 se examina actualmente la terapia génica como posible solución para los tipos neovascular y no neovascular de DMAE. Este procedimiento implica la administración de vectores víricos modificados mediante inyección intravítrea, que se integran en las células de la retina y emplean la maquinaria celular para la fabricación de fármacos, incluido el anti-VEGF. El objetivo es que una única inyección intraocular permita un tratamiento a largo plazo, lo cual resultaría muy beneficioso en términos de comodidad (Verdaguer, 2023).

Entre los fármacos más utilizados, se menciona:

- **Bevacizumab:** es un anticuerpo monoclonal humanizado dirigido específicamente contra el factor de crecimiento endotelial vascular A (VEGF-A). Este anticuerpo se une al VEGF-A, inhibiendo su interacción con los receptores VEGFR-1 y VEGFR-2, obstruyendo así la proliferación de células endoteliales, la neovascularización y la exudación vascular, lo que ayuda a desacelerar el proceso de la DMAE neovascular. Investigaciones clínicas recientes lo han establecido como una opción terapéutica primaria para la DMAE exudativa. La dosis para la inyección intravítrea puede variar de 1,25 mg en 0,05 ml a 2,5 mg en 0,1 ml, dependiendo del caso concreto. Moreno (2019).
- **Ranibizumab:** Este medicamento comprende un fragmento de un anticuerpo monoclonal recombinante humanizado anti-VEGF que inhibe todas las isoformas del VEGF-A con una afinidad de 5 a 10 veces mayor que la del bevacizumab. Está aprobado para el tratamiento de la DMAE húmeda, con

una dosis sugerida de 0,5 mg (0,05 ml) administrados mensualmente mediante inyección intravítrea. Se recomienda evaluar la presión intraocular (PIO) 30 minutos después de la inyección, examinar el fondo de ojo a los 2 y 7 días, y aconsejar al paciente sobre los posibles síntomas de endoftalmitis y la necesidad de consultar a un oftalmólogo en caso de presentarlos Moreno (2019).

- **Aflibercept:** El aflibercept es una proteína de fusión recombinante que actúa como receptor señuelo soluble. Su función es unirse con más afinidad al VEGF-A y al factor de crecimiento placentario (PIGF) que sus receptores nativos, obstruyendo así su interacción con los respectivos receptores del VEGF. Se administra una inyección intravítrea de 2 mg de Aflibercept durante los tres meses iniciales de tratamiento, seguida de una inyección cada dos meses Moreno (2019).

CAPÍTULO III. METODOLOGIA.

3.1. Tipo de Investigación.

Este análisis se lleva a cabo de manera sistemática, empleando el método PRISMA (Objetos de Reporte Recomendados para Evaluaciones Sistemáticas y Meta-Analyses). La revisión PRISMA facilita la organización y análisis de la bibliografía científica relacionada con el diagnóstico y las alternativas terapéuticas de la degeneración macular relacionada con la edad (DMAE) de manera meticulosa, completa y clara. Esta técnica es apropiada para asegurar un análisis exhaustivo, reduciendo prejuicios y potenciando la pertinencia y calidad de los datos recolectados, con el objetivo de consolidar la evidencia más reciente y significativa acerca de la DMAE.

3.2. Diseño de Investigación

El diseño se fundamenta en una revisión sistemática PRISMA, que sigue los procedimientos de identificación, elección, idoneidad e inclusión de investigaciones pertinentes. Este procedimiento conlleva un análisis detallado en bases de datos científicas como PubMed, Scopus, Google Académico, Scielo y ScienceDirect. Mediante una ecuación de búsqueda optimizada, se elegirán los artículos que satisfagan los criterios de inclusión y exclusión previamente establecidos, posibilitando un análisis exhaustivo y completo de la información existente. El examen PRISMA permite una organización y documentación exhaustiva de cada etapa, garantizando la repetibilidad y fiabilidad del estudio en el marco del diagnóstico y tratamiento de la DMAE.

3.3. Técnicas de recolección de Datos

La recopilación de información para este análisis sistemático se llevará a cabo a través de una búsqueda meticulosa y detallada en bases de datos académicas, como PubMed, Scopus, Google Académico, Scielo y ScienceDirect, empleando una ecuación de búsqueda optimizada. Esta ecuación se diseñó para recoger los términos más significativos en el diagnóstico y tratamiento de la degeneración macular relacionada con la edad (DMAE), así como sus siglas en inglés, utilizando conectores booleanos que potencian tanto la exactitud como la extensión de la búsqueda. Esto posibilita la adquisición de investigaciones pertinentes que cubren los distintos enfoques y progresos clínicos en el tratamiento y diagnóstico de la DMAE, garantizando una revisión integral y minuciosa.

Ecuación de búsqueda: (“age-related macular degeneration” OR “AMD” OR “degeneración macular relacionada con la edad” OR “DMAE”) AND (diagnosis OR diagnóstico OR “visual acuity” OR “fluorescein angiography” OR “optical coherence tomography”) AND (treatment OR terapia OR tratamiento OR “anti-VEGF” OR “laser therapy” OR “photodynamic therapy”) AND (2018[Date - Publication]: 2024[Date - Publication]).

La ecuación incluye términos concretos de la patología en inglés y español, abarcando tanto el nombre íntegro como las siglas de la enfermedad, además de términos específicos en el campo del diagnóstico y terapia. Esto posibilita una búsqueda sin restricciones idiomáticas, que englobe investigaciones en ambas lenguas y potencie la inclusión de estudios pertinentes. El uso de operadores booleanos (OR y AND) facilita la conexión entre sinónimos y conceptos vinculados para expandir el alcance, manteniendo la precisión requerida para prevenir resultados insignificantes. La fusión de conceptos de diagnóstico, como “visual acuity” y “tomography de consistencia óptica” y de tratamiento, como “anti-VEGF” y “terapia fotodinámica,” garantiza la recopilación de estudios actuales sobre los métodos clínicos de la DMAE.

La búsqueda también incorpora un filtro temporal, restringiendo los hallazgos a investigaciones publicadas entre 2018 y 2023, poniendo especial atención en estudios de los últimos cinco años. Esta limitación temporal asegura que solo se tomen en cuenta investigaciones actuales y pertinentes, incrementando la relevancia de los hallazgos en el entorno clínico presente. Esta elección estricta de fechas tiene como objetivo equilibrar el volumen de información y garantizar que los estudios escogidos representen las prácticas y hallazgos más recientes.

3.4. Población de estudio y tamaño de muestra

El grupo de estudio de este estudio incluye todos los textos académicos y científicos disponibles en bases de datos especializadas, tales como PubMed, Scopus, Google Académico, Scielo y ScienceDirect, que traten de forma específica y relevante la degeneración macular relacionada con la edad (DMAE). Estos documentos abarcan estudios de investigación recientes, revisión sistemática, metaanálisis, directrices clínicas y casos de estudio examinados por colegas, que conforman el marco de evidencia para el estudio de los progresos en el diagnóstico y tratamiento de la DMAE. La población se refiere al conjunto de investigaciones divulgadas en los últimos cinco años, periodo que posibilita disponer de datos actuales, reduciendo la participación de investigaciones anticuadas o que no se ajustan a los estándares y tecnologías clínicas vigentes.

Para determinar la muestra final, se utilizará un procedimiento de selección estricto y metódico acorde a los criterios de inclusión y exclusión previamente definidos. Este procedimiento requerirá la revisión minuciosa de cada documento en el grupo de estudio, descartando aquellos que no traten directamente el diagnóstico o tratamiento de la DMAE, o que muestren una metodología poco robusta, resultados poco fiables, o restricciones importantes en la calidad de sus datos. La muestra se conformará únicamente por investigaciones que cumplan con los objetivos del estudio, proporcionando información sólida y representativa acerca de la eficacia y los progresos en las prácticas de diagnóstico y tratamiento de la DMAE.

La elección de este grupo garantiza que solo se tomen en cuenta estudios de excelente calidad metodológica y pertinencia clínica. Además, este procedimiento de filtrado potencia la validez y utilidad de los descubrimientos en el ámbito clínico, dado que las investigaciones incorporadas representan los saberes y las prácticas más actuales y consolidadas en el tratamiento y diagnóstico de la DMAE. Así, la muestra final ofrecerá un fundamento sólido y fiable para el análisis sistemático, aportando a una perspectiva exacta y renovada del estado actual de la ciencia respecto a la DMAE, y facilitando la detección de patrones, tendencias y lagunas de saber en este campo de estudio.

3.5. Criterios de inclusión y exclusión

Criterios de inclusión

- Estudios publicados en los últimos cinco años para garantizar la vigencia de los resultados.
- Estudios en cualquier idioma con información sobre diagnóstico y terapia de la DMAE, incluyendo ensayos clínicos, revisiones sistemáticas y metaanálisis.
- Documentos con metodología sólida y clara, sin sesgos metodológicos evidentes.

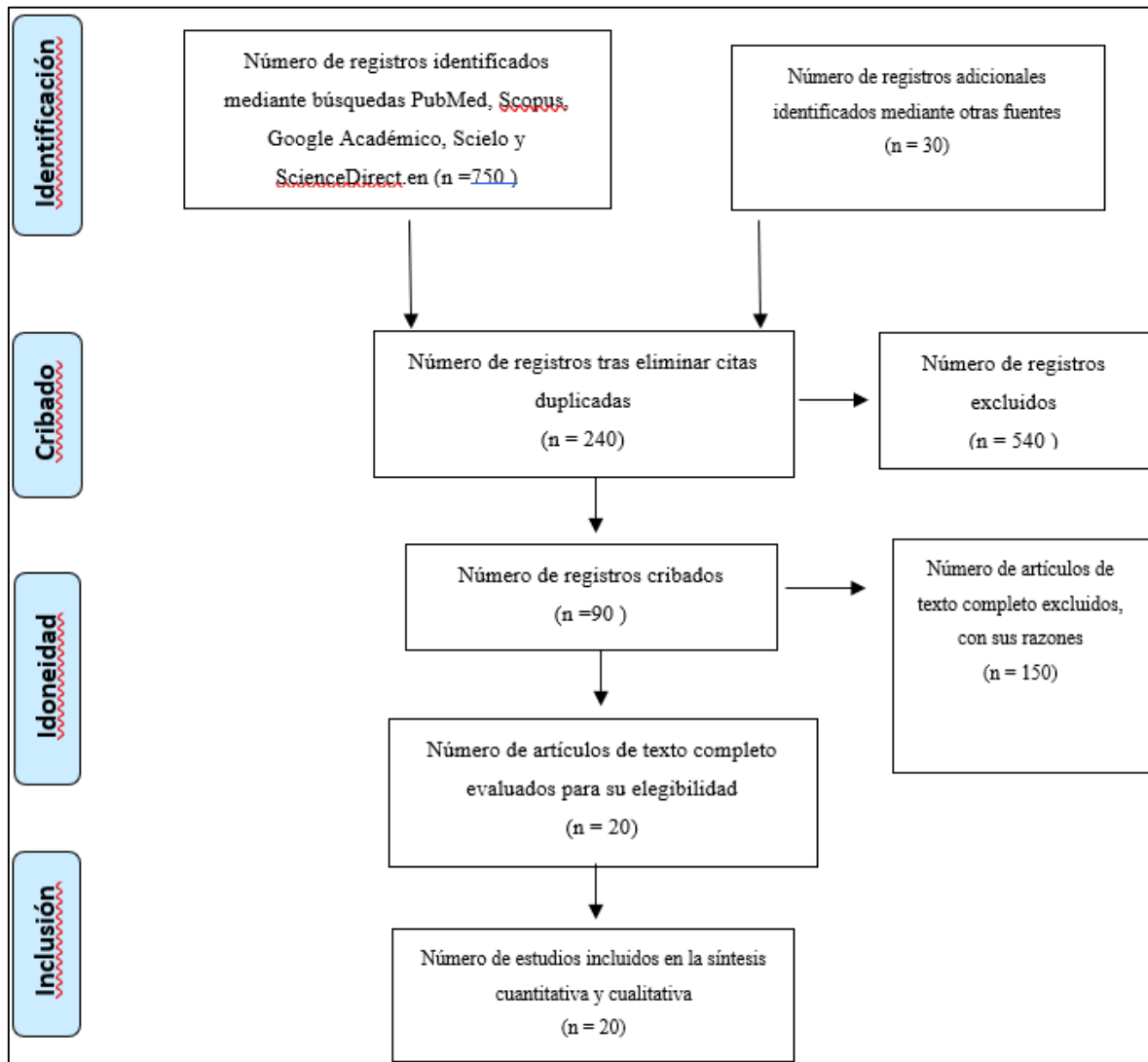
Criterios de exclusión

- Estudios duplicados o que no cumplan con el estándar de calidad requerido.
- Artículos que no traten específicamente sobre el diagnóstico o tratamiento de la DMAE o que presenten una cobertura limitada del tema.
- Documentos con información desactualizada (más de cinco años), salvo aquellos considerados fundamentales para el tema.

3.6. Métodos de análisis, y procesamiento de datos.

El estudio de los datos se realizará a través de un análisis de contenido temático, estructurando los datos según patrones y tendencias esenciales en el diagnóstico y tratamiento de la DMAE. Se emplearán programas informáticos para simplificar la codificación y síntesis de los datos, posibilitando una ilustración visual y comparativa de los descubrimientos a través de tablas y diagramas. La disposición de la información de acuerdo a las particularidades metodológicas y clínicas asegurará una exposición nítida de los progresos y restricciones en el diagnóstico y tratamiento de la DMAE, resaltando los campos de mayor evidencia y las lagunas de saber que podrían orientar investigaciones futuras.

Figura 1. Diagrama de Flujo



CAPÍTULO IV. RESULTADOS Y DISCUSIÓN

La sección de resultados presenta los descubrimientos derivados del análisis de los estudios evaluados en relación con el diagnóstico y las alternativas de tratamiento para la degeneración macular relacionada con la edad (DMAE). En esta sección, se detallan y contrastan los métodos de diagnóstico más innovadores, valorando su eficacia y exactitud en la identificación precoz de la DMAE en sus diferentes manifestaciones clínicas.

Tabla 1. Artículos de interés en el estudio

N	Título español/ inglés	Tipo de estudio	Objetivo	Metodología/Intervención	Resultados	Conclusiones
1	Degeneración Macular Relacionada con la Edad (DMRE).	Guía de práctica clínica basada en revisiones sistemática	Brindar recomendaciones prácticas para el diagnóstico, manejo y tratamiento de la DMRE en diferentes etapas, buscando reducir la pérdida visual y mejorar la función visual en pacientes	La intervención se basa en recomendaciones de estudios controlados aleatorizados que incluyen el uso de suplementos antioxidantes para retardar la progresión de DMRE, inyecciones intravítreas de agentes anti-VEGF, terapia fotodinámica y fotocoagulación con láser.	La inyección intravítrea de agentes anti-VEGF (e.g., aflibercept, bevacizumab y ranibizumab) se considera el tratamiento de primera línea para la DMRE neovascular debido a su alta sensibilidad y especificidad en la mejora de los resultados visuales,	Los objetivos de manejo de la DMRE se cumplen al reducir la progresión hacia etapas avanzadas mediante el uso de suplementos antioxidantes y el cese de tabaquismo, con intervenciones específicas (e.g., anti-VEGF) en la etapa neovascular para mantener o mejorar la función visual en los pacientes.
2	Neovascular Age-Related Macular Degeneration (nAMD): Disease Pathogenesis and Current State of Molecular Biomarkers Predicting Treatment Response.	Revisión exploratoria (scoping review)	Resumir el conocimiento actual sobre la patogénesis de la neovascularización macular en la AMD y los biomarcadores moleculares evaluados como predictores de la respuesta al tratamiento con anti-VEGF	búsqueda exhaustiva en bases de datos como MEDLINE, COCHRANE y ClinicalTrials.gov, incluyendo estudios sobre biomarcadores en pacientes con nAMD	Los métodos diagnósticos y tratamientos basados en biomarcadores sugieren que ciertos polimorfismos (por ejemplo, en VEGFA y CFH) están asociados con mejores o peores respuestas al tratamiento anti-VEGF.	Los biomarcadores moleculares tienen el potencial de mejorar la gestión del tratamiento para la AMD, permitiendo un enfoque más personalizado que podría optimizar los resultados y reducir la carga de tratamiento en pacientes y sistemas de salud.
3	Uso de Ranibizumab para el tratamiento de la Degeneración Macular Relacionada con la Edad (AMD) y análisis bibliométrico sobre la investigación en esta área.	análisis bibliométrico y revisión sistemática	Describir las tendencias actuales y la dinámica internacional en la investigación sobre el uso de Ranibizumab para AMD, presentando un análisis visual de los focos de investigación y los desafíos en el desarrollo de tratamientos oftálmicos en los últimos 15 años	análisis bibliométrico utilizando datos de la colección central de la Web of Science (WoSCC) desde 2008 hasta 2023, aplicando técnicas de análisis de coautoría, co-ocurrencia de palabras clave, co-citación	La investigación global sobre Ranibizumab y AMD ha crecido significativamente, con un pico en el número de publicaciones en 2020. Estados Unidos y Alemania lideran en publicaciones y citaciones, destacando "OPHTHALMOLOGY" como la revista con el mayor impacto en citaciones.	El crecimiento en la investigación sobre Ranibizumab y AMD indica la importancia y relevancia de este tratamiento en la oftalmología moderna. Las estrategias de tratamiento evolucionan hacia regímenes menos frecuentes pero efectivos (T&E), reduciendo la carga de tratamiento y optimizando el uso de recursos sanitarios.

4	Nuevos mecanismos y futuras vías terapéuticas para la degeneración macular relacionada con la edad neovascular (nAMD).	Revisión de terapias emergentes para nAMD	Explorar el panorama terapéutico actual y futuro de la nAMD, destacando las terapias que buscan mejorar la adherencia, reducir la frecuencia de inyecciones y abordar los desafíos actuales en el tratamiento anti-VEGF	Se incluyeron terapias en ensayos clínicos fase I-III con mecanismos novedosos, obtenidos a través de ClinicalTrials.gov, que abarcan opciones de administración genética, inhibidores duales de VEGF y anti-VEGF combinados.	Las terapias emergentes incluyen: RGX-314: Terapia génica con expresión anti-VEGF para reducir la frecuencia de inyecciones. OPT-302: Bloqueador de VEGF-C y VEGF-D, con mejoras en la agudeza visual. EYP-1901: Inhibidor de tirosina quinasa que redujo la necesidad de inyecciones anti-VEGF en más del 80%. OTX-TKI y KHK4951: Inhibidores de VEGFR-1, -2	Las nuevas terapias buscan superar limitaciones de los tratamientos actuales mediante enfoques de administración prolongada, mayor especificidad y mejoras en la adherencia del paciente.
5	Caracterización de subtipos de neovascularización macular en la degeneración macular relacionada con la edad (AMD) para optimizar resultados de tratamiento.	Revisión basada en consenso de expertos de la Vision Academy	Identificar las características comunes y los pronósticos de diferentes subtipos de neovascularización macular en AMD y proponer recomendaciones para adaptar tratamientos específicos a cada subtipo de MNV con el fin de optimizar los resultados en los pacientes	Basado en un análisis de literatura y consenso de expertos de la Vision Academy, utilizando evidencia de estudios que emplean técnicas de imagen multimodal, como la angiografía con fluoresceína, la angiografía con verde de indocianina y la tomografía de coherencia óptica (OCT), para clasificar los subtipos de MNV en AMD	Los subtipos de MNV tienen diferentes respuestas a los tratamientos anti-VEGF. El MNV Tipo 1, que generalmente requiere un régimen de tratamiento prolongado, presenta mejores resultados a largo plazo, mientras que el Tipo 2 responde rápidamente pero con mayor riesgo de fibrosis.	La caracterización precisa de los subtipos de MNV permite una optimización del manejo del AMD neovascular, proponiendo protocolos de tratamiento específicos para cada subtipo. La integración de técnicas de imagen multimodal mejora la precisión en la clasificación de MNV, lo que contribuye a una personalización del tratamiento y a la mejora de los resultados clínicos
6	Terapias de la medicina tradicional china para la degeneración macular relacionada con la edad (AMD).	Revisión etnofarmacológica sobre el uso de la medicina tradicional china (TCM) para el tratamiento de AMD.	Evaluar el papel de la medicina tradicional china en el tratamiento de la degeneración macular, proporcionando una perspectiva sobre sus mecanismos y compuestos activos,	Se realizó una revisión exhaustiva de la literatura en bases de datos como PubMed, Web of Science y China National Knowledge Infrastructure (CNKI), enfocándose en estudios que exploran el uso de hierbas	Las hierbas tradicionales como Radix Rehmanniae y Fructus Lycii tienen efectos antioxidantes y antiinflamatorios significativos, que podrían beneficiar a los pacientes con AMD.	La TCM ofrece una alternativa prometedora en el tratamiento de AMD al abordar factores subyacentes como el estrés oxidativo y la inflamación.

7	Diagnóstico y manejo de la degeneración macular relacionada con la edad (AMD)	Revisión general sobre los métodos de diagnóstico y las opciones de tratamiento disponibles y emergentes para AMD.	Describir y analizar las opciones actuales de tratamiento y diagnóstico para AMD, enfocándose en los avances y en la identificación de factores de riesgo, así como en la prevención de la progresión de la enfermedad	El estudio revisa técnicas de diagnóstico, como la angiografía con fluoresceína y la tomografía de coherencia óptica (OCT), que permiten detectar cambios en el epitelio pigmentario de la retina y la neovascularización coroidea (CNV).	La angiografía con fluoresceína y OCT se destacan como métodos de diagnóstico con alta sensibilidad y especificidad para detectar CNV. En términos de tratamiento, los inhibidores de VEGF han mostrado efectividad en la reducción de la pérdida visual	Los objetivos de diagnóstico y manejo de AMD se logran mediante la identificación temprana de cambios en la retina y el tratamiento adecuado con agentes anti-VEGF, lo cual permite preservar la visión en pacientes con AMD neovascular.
8	Degeneración macular relacionada con la edad (AMD) y opciones de tratamiento actuales y emergentes.	Revisión general sobre los métodos de diagnóstico y tratamientos actuales para AMD, incluidos los enfoques más recientes y avanzados.	Evaluar y describir los tratamientos disponibles para la degeneración macular, abordando tanto opciones establecidas como innovaciones en el manejo de esta condición	Se revisan tratamientos como la fotocoagulación con láser, la terapia fotodinámica y, especialmente, los inhibidores de VEGF	Los tratamientos anti-VEGF han demostrado ser efectivos para mantener o mejorar la visión en pacientes con AMD neovascular. La angiografía con fluoresceína y la tomografía de coherencia óptica (OCT) se utilizan ampliamente para el diagnóstico y seguimiento	Las intervenciones actuales y las terapias emergentes en AMD buscan no solo preservar la visión, sino también mejorar la experiencia del tratamiento mediante opciones menos invasivas y de administración más prolongada.
9	Treatments for dry age-related macular degeneration: therapeutic avenues, clinical trials and future directions	Revisión de la literatura y ensayos clínicos en curso	Proveer una actualización sobre los ensayos de intervención actuales y perspectivas futuras para el tratamiento de la degeneración macular asociada a la edad (AMD) seca	Se examinan varios enfoques terapéuticos en diferentes fases de ensayos clínicos, incluidos antioxidantes, inhibidores de la cascada del complemento, agentes neuroprotectores, inhibidores del ciclo visual, terapias génicas y terapias basadas en células	Eculizumab y Lampalizumab para inhibición del complemento C5 y factor D. Avacincaptad pegol (Zimura) mostró una reducción del 27-28% en el crecimiento de la atrofia geográfica (GA). Pegcetacoplan (APL-2) logró una reducción del 20-29% en la tasa de crecimiento de GA en ojos tratados comparado con placebo.	Si bien algunos ensayos tempranos muestran promesas en cuanto a ralentizar la progresión de la AMD seca, aún existen desafíos significativos en la eficacia y seguridad de las terapias, especialmente en la reducción de la progresión de la atrofia geográfica en comparación con grupos de control y en la prevención de la conversión a AMD húmeda

10	Age-Related Macular Degeneration: Alternative Therapy	Revisión de la literatura	Evaluar la efectividad de los medicamentos para reducir lípidos, específicamente las estatinas, como terapia alternativa para la degeneración macular asociada a la edad (AMD)	Se revisaron estudios y evidencia sobre el uso de estatinas y otros agentes para la reducción de lípidos, evaluando su posible impacto en la progresión y prevención de la AMD, con un enfoque en vías relacionadas con los lípidos, lipoproteínas y factores de riesgo cardiovasculares	Los estudios indican una conexión entre el uso de estatinas y posibles efectos beneficiosos en el sistema endotelial y en la reducción de la inflamación y el estrés oxidativo en la AMD. Sin embargo, la evidencia es contradictoria respecto a la eficacia directa de las estatinas para disminuir el riesgo o progresión de AMD,	Aunque algunos estudios sugieren que las estatinas pueden ofrecer un efecto protector en ciertas condiciones, la evidencia no es concluyente para recomendar su uso sistemático como tratamiento preventivo o de progresión para la AMD. Se recomienda realizar ensayos controlados aleatorizados para evaluar la efectividad
11	Emerging Therapeutic Options in Age-Related Macular Degeneration	Revisión de terapias emergentes y ensayos clínicos para AMD exudativa	Analizar el rol de nuevas terapias para la degeneración macular asociada a la edad exudativa y evaluar sus potenciales para superar las limitaciones de los tratamientos actuales	terapias con esteroides, inhibidores de factores del complemento, agentes anti-PDGF, nuevos agentes anti-VEGF, dispositivos de liberación sostenida de medicamentos y tecnología de células encapsuladas	Métodos Diagnósticos y Tratamientos en base a Sensibilidad y Especificidad: Zimura® y POT-4 como inhibidores del complemento, especialmente en combinación con anti-VEGF, han mostrado eficacia en estudios preliminares.	Las terapias emergentes como los agentes anti-PDGF, inhibidores del complemento y sistemas de liberación sostenida representan enfoques prometedores para AMD exudativa, con el potencial de extender la duración de los efectos y reducir la progresión de las lesiones neovasculares.
12	Age-related macular degeneration: current treatment and future options	Revisión de la literatura	Discutir las opciones de tratamiento actuales para la degeneración macular asociada a la edad (AMD) y explorar futuras alternativas para mejorar los resultados visuales y reducir la carga de tratamiento	Revisión de tratamientos actuales para AMD exudativa, incluyendo la inhibición del factor de crecimiento endotelial vascular (anti-VEGF) y opciones emergentes como terapias combinadas y métodos de liberación sostenida.	Terapias futuras incluyen inhibidores de mTOR y opciones de liberación sostenida como VEGF Trap, que podrían mejorar la durabilidad del tratamiento y reducir la frecuencia de inyecciones	La terapia anti-VEGF sigue siendo el tratamiento más eficaz para nvAMD. Las combinaciones y estrategias de liberación sostenida presentan un futuro prometedor, con potencial para mejorar la visión y reducir la carga del tratamiento continuo
13	Degeneración macular relacionada con la edad	Revisión bibliográfica	Realizar una revisión de la degeneración macular relacionada con la edad (DMAE), sus causas, clasificación, factores de	Se revisan estudios sobre los factores genéticos, ambientales, y posibles tratamientos	Terapia fotodinámica y antiangiogénicos (Macugen, Lucentis, Avastin) se consideran efectivos en frenar la progresión de la DMAE exudativa.	La DMAE sigue siendo un problema de salud importante, con tratamientos actuales que ralentizan la progresión, especialmente en formas exudativas, aunque no eliminan

14	Degeneración macular asociada a la edad: asociación con el alelo ε4 del gen de la apolipoproteína E	Estudio de asociación genética	riesgo y tratamientos disponibles Examinar la asociación entre el alelo ε4 de la apolipoproteína E (APOE) y la degeneración macular asociada a la edad (DMAE)	Se realizó un análisis de los genotipos de APOE en un grupo de 95 pacientes con DMAE y 65 controles, utilizando técnicas de PCR para determinar la prevalencia del alelo ε4 en ambos grupos	La presencia del alelo ε4 se asoció con un mayor riesgo de desarrollar DMAE, con una OR de 5.6 (IC 95%= 3.4-8.8; p< 0.001). No se encontró que el alelo ε4 sea un factor protector en esta enfermedad	completamente el riesgo de ceguera El alelo ε4 de APOE incrementa significativamente el riesgo de DMAE en comparación con la población sin este alelo, y su detección podría ser útil para identificar a individuos de alto riesgo para intervenciones tempranas.
15	Degeneración macular relacionada con la edad: Estudio de 10 casos	Estudio observacional	Exponer las características clínicas, factores de riesgo y opciones de tratamiento de la degeneración macular relacionada con la edad (DMRE), a partir del estudio de 10 casos diagnosticados en el Hospital Universitario "Comandante Faustino Pérez"	Se evaluaron 10 pacientes diagnosticados con DMRE mediante exámenes como agudeza visual corregida, test de Amsler, lámpara de hendidura, oftalmoscopia, angiografía fluoresceínica y tomografía óptica coherente (OCT).	Los pacientes presentaron principalmente drusas duras y blandas, con cambios en el epitelio pigmentario retinal. Para los casos neovasculares, se recomendó angiografía fluoresceínica y tratamiento láser o fototerapia dinámica (verteporfin) según criterios del Departamento de Retina del Instituto Oftalmológico "Ramón Pando Ferrer"	La DMRE afecta principalmente a personas de mayor edad, siendo la forma no neovasculares la más frecuente en esta serie de casos. Las medidas terapéuticas aplicadas no mostraron mejoría significativa, subrayando la necesidad de un seguimiento prolongado y mayores estudios para optimizar las estrategias de manejo
16	Guía consensuada sobre diagnóstico y tratamiento de la degeneración macular asociada a la edad de la Sociedad Argentina de Retina y Vítreo	Guía de consenso basada en revisión de evidencia	Ofrecer recomendaciones para unificar la nomenclatura, clasificación, diagnóstico y tratamiento de la degeneración macular asociada a la edad (DMAE) en Argentina.	Se realizó una revisión de literatura científica, priorizando revisiones sistemáticas y ensayos clínicos controlados y aleatorizados	Se actualizaron métodos diagnósticos recomendados y biomarcadores de imagen. Se revisaron opciones terapéuticas y se describieron los esquemas disponibles para intravitreal injections, incluyendo prevención de infecciones	El consenso de SARyV proporciona una guía práctica para oftalmólogos en Argentina, con conceptos actualizados y basados en evidencia científica, que busca mejorar la toma de decisiones en el manejo clínico de la DMAE
17	Coste-efectividad de la terapia fotodinámica en la degeneración macular asociada a la edad	Revisión bibliográfica	Estimar el costo para el sistema público de salud de la mejora o mantenimiento de la agudeza visual en pacientes con	Análisis de coste-efectividad comparando la terapia fotodinámica (TF) con la alternativa de no tratar, desde la perspectiva de un servicio de salud.	El costo por año ganado de mantenimiento de agudeza visual, en un horizonte de dos años, fue de 36,530 € para mujeres y 34,804 € para hombres.	El estudio indica que la TF es costosa en términos de coste-efectividad, superando el umbral de 30,000 € por año de vida ajustado por calidad. Se sugiere una selección rigurosa

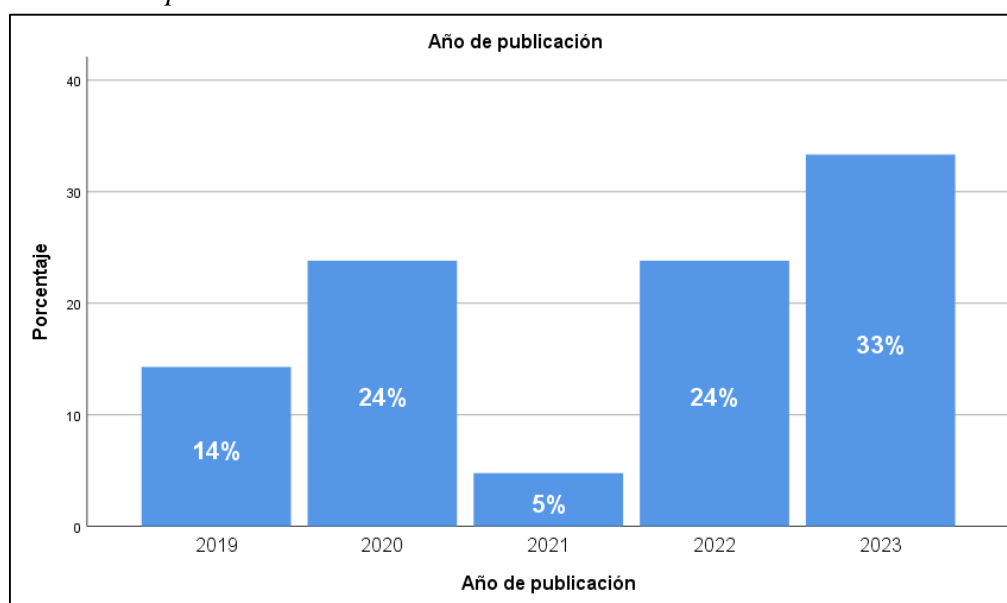
18	Age-related macular degeneration: current treatment and future options	Revisión de la literatura	degeneración macular asociada a la edad (DMAE) mediante terapia fotodinámica con verteporfina Discutir las opciones de tratamiento actuales para la degeneración macular asociada a la edad (AMD) y explorar futuras alternativas para mejorar los resultados visuales y reducir la carga de tratamiento	Revisión de tratamientos actuales para AMD exudativa, incluyendo la inhibición del factor de crecimiento endotelial vascular (anti-VEGF) y opciones emergentes como terapias combinadas y métodos de liberación sostenida.	Los pacientes bajo TF mostraron un 15% adicional de probabilidad de mantener visión estable en comparación con placebo Terapias futuras incluyen inhibidores de mTOR y opciones de liberación sostenida como VEGF Trap, que podrían mejorar la durabilidad del tratamiento y reducir la frecuencia de inyecciones	de pacientes para mejorar la efectividad de esta intervención La terapia anti-VEGF sigue siendo el tratamiento más eficaz para nvAMD. Las combinaciones y estrategias de liberación sostenida presentan un futuro prometedor, con potencial para mejorar la visión y reducir la carga del tratamiento continuo
19	Degeneración macular relacionada con la edad	Revisión bibliográfica	Realizar una revisión de la degeneración macular relacionada con la edad (DMAE), sus causas, clasificación, factores de riesgo y tratamientos disponibles	Se revisan estudios sobre los factores genéticos, ambientales, y posibles tratamientos	Terapia fotodinámica y antiangiogénicos (Macugen, Lucentis, Avastin) se consideran efectivos en frenar la progresión de la DMAE exudativa.	La DMAE sigue siendo un problema de salud importante, con tratamientos actuales que ralentizan la progresión, especialmente en formas exudativas, aunque no eliminan completamente el riesgo de ceguera
20	Degeneración macular relacionada con la edad: Estudio de 10 casos	Estudio observacional	Exponer las características clínicas, factores de riesgo y opciones de tratamiento de la degeneración macular relacionada con la edad (DMRE), a partir del estudio de 10 casos diagnosticados en el Hospital Universitario "Comandante Faustino Pérez"	Se evaluaron 10 pacientes diagnosticados con DMRE mediante exámenes como agudeza visual corregida, test de Amsler, lámpara de hendidura, oftalmoscopia, angiografía fluoresceínica y tomografía óptica coherente (OCT).	Los pacientes presentaron principalmente drusas duras y blandas, con cambios en el epitelio pigmentario retinal. Para los casos neovasculares, se recomendó angiografía fluoresceínica y tratamiento láser o fototerapia dinámica (verteporfin) según criterios del Departamento de Retina del Instituto Oftalmológico "Ramón Pando Ferrer"	La DMRE afecta principalmente a personas de mayor edad, siendo la forma no neovascular la más frecuente en esta serie de casos. Las medidas terapéuticas aplicadas no mostraron mejoría significativa, subrayando la necesidad de un seguimiento prolongado y mayores estudios para optimizar las estrategias de manejo

Tabla 2. Frecuencia y porcentaje – año de publicación

	Frecuencia	Porcentaje
Año de publicación		
2019	2	14,3
2020	5	23,8
2021	1	4,8
2022	5	23,8
2023	7	33,3
Total	20	100,0

Nota: Resultados obtenidos de Microsoft Excel

Figura 2. Año de publicación



Notas: Resultados obtenidos del software estadístico Spss.

La figura 2 muestra la disposición de los 20 trabajos académicos escogidos para el análisis bibliográfico sobre el diagnóstico y tratamiento de la degeneración macular relacionada con la edad (DMAE), organizados por su año de publicación entre 2019 y 2023. En el último año, 2023, se registró un incremento en la cantidad de publicaciones, representando el 33% del total, lo que evidencia un interés renovado en el área, probablemente a causa de progresos recientes en técnicas de diagnóstico y alternativas terapéuticas innovadoras para la DMAE.

Durante los años 2020 y 2022, el porcentaje de artículos es parecido, constituyendo cada uno el 24% del total de la muestra. Esto señala que, pese a que el número de publicaciones fue inferior al de 2023, ambos años exhibieron un interés constante en el asunto, lo que podría estar relacionado con la constante investigación y desarrollo de intervenciones para la DMAE. La elección de estos textos de 2020 y 2022 proporciona una perspectiva balanceada entre investigaciones más antiguas y las más recientes.

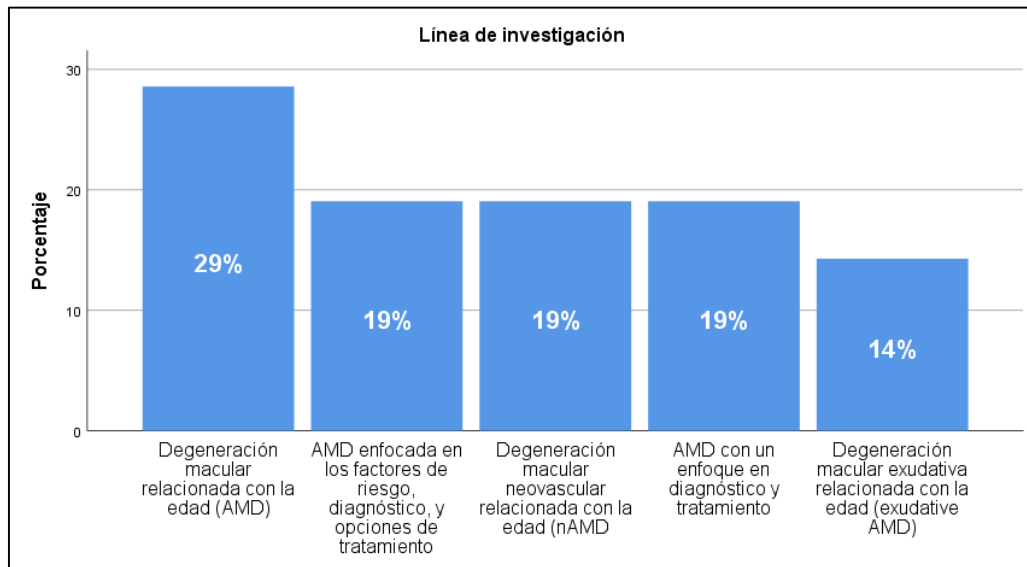
En contraste, los años 2019 y 2021 representan una proporción inferior en la muestra, con un 14% y un 5% respectivamente. La escasez de publicaciones en 2021 indica que podrían haber existido elementos que influyeron en la producción académica durante ese lapso, mientras que los artículos de 2019 proporcionan una visión un poco más histórica dentro del rango escogido. En resumen, estos 21 artículos ofrecen una perspectiva equilibrada que incluye avances recientes y progresivos en el diagnóstico y terapia de la DMAE.

Tabla 3. Frecuencia y porcentaje – Línea de investigación

	Frecuencia	Porcentaje	
Línea de investigación	Degeneración macular relacionada con la edad (AMD)	6	28,6
	AMD enfocada en los factores de riesgo, diagnóstico, y opciones de tratamiento	4	19,0
	Degeneración macular neovascular relacionada con la edad (nAMD)	4	19,0
	AMD con un enfoque en diagnóstico y tratamiento	4	19,0
	Degeneración macular exudativa relacionada con la edad (exudative AMD)	2	14,3
	Total	20	100,0

Nota: Resultados obtenidos de Microsoft Excel

Figura 3. Línea de investigación



Notas: Resultados obtenidos del software estadístico Spss.

El gráfico 3 muestra la disposición de las líneas de estudio de los trabajos académicos examinados en la tesis sobre la degeneración macular relacionada con la edad (DMAE). La categoría más sobresaliente es la investigación general en DMAE, que constituye el 29% del total, lo que evidencia un sólido fundamento de investigaciones enfocadas en entender de forma extensa la patología y sus impactos en la población impactada. Este enfoque global facilita la creación de un contexto esencial para explorar otras áreas de investigación más concretas.

Las líneas de investigación siguientes, cada una con un 19% de los artículos, tratan asuntos particulares de gran importancia en el área. Estos abarcan la DMAE centrada en factores de riesgo, diagnóstico y alternativas de tratamiento; la DMAE neovascular (nAMD), enfocada en el desarrollo de vasos irregulares en la retina; y la investigación enfocada en métodos de diagnóstico y terapia. Estas áreas muestran un interés en incrementar la exactitud en los diagnósticos y crear terapias eficaces, lo que resulta vital para gestionar una enfermedad que impacta la visión central de millones de individuos.

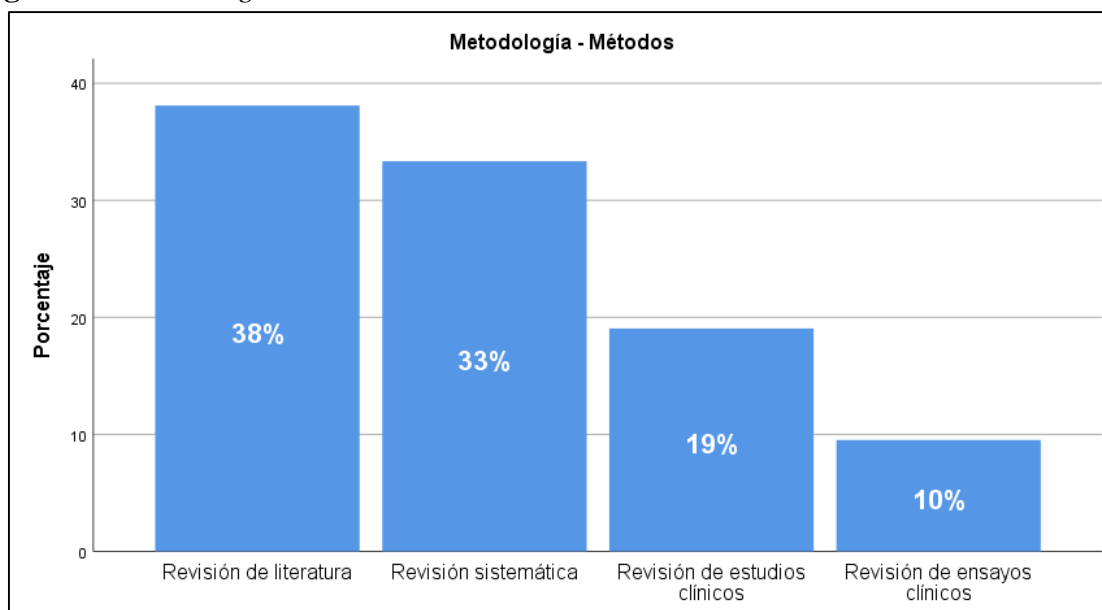
En última instancia, la degeneración macular exudativa (exudative AMD) constituye el 14% de las investigaciones, siendo este el campo de estudio menos reconocido en la muestra. Este tipo de DMAE es famoso por su rápida evolución y su vínculo con la pérdida de visión severa, lo que indica que, a pesar de ser menos estudiado en comparación con otras disciplinas, continúa siendo un asunto de relevancia debido a sus consecuencias en la calidad de vida de los pacientes. En general, estas líneas de investigación cubren tanto elementos generales como particulares, proporcionando una perspectiva completa acerca del diagnóstico y tratamiento de la DMAE.

Tabla 4. Frecuencia y porcentaje – metodología

	Frecuencia	Porcentaje	
Metodología - Métodos	Revisión de literatura	8	38,1
	Revisión sistemática	7	33,3
	Revisión de estudios clínicos	3	19,0
	Revisión de ensayos clínicos	2	9,5
	Total	20	100,0

Nota: Resultados obtenidos de Microsoft Excel

Figura 4. Metodología utilizada



Notas: Resultados obtenidos del software estadístico Spss.

El gráfico 4 muestra los distintos procedimientos empleados en los estudios académicos examinados para la revisión bibliográfica de la degeneración macular relacionada con la edad (DMAE). El método más habitual es la "Revisión de literatura", que constituye el 38% de los textos. Este método posibilita a los científicos recolectar y examinar datos disponibles sobre DMAE, ofreciendo una base extensa y contextual de saberes anteriores. Las revisiones de literatura son cruciales en asuntos amplios como el DMAE, dado que combinan diversas visiones e investigaciones pertinentes en un único estudio.

En segundo lugar, con un porcentaje del 33%, está la "Revisión sistemática". Este enfoque proporciona un análisis más metódico y organizado, dado que utiliza criterios concretos para elegir y valorar investigaciones. Las revisiones sistemáticas resultan especialmente útiles cuando se persigue una perspectiva crítica y completa sobre asuntos particulares de DMAE, como los progresos en el diagnóstico y las terapias en desarrollo. Este método garantiza que las conclusiones se fundamenten en un análisis exhaustivo y comparativo de las investigaciones previas.

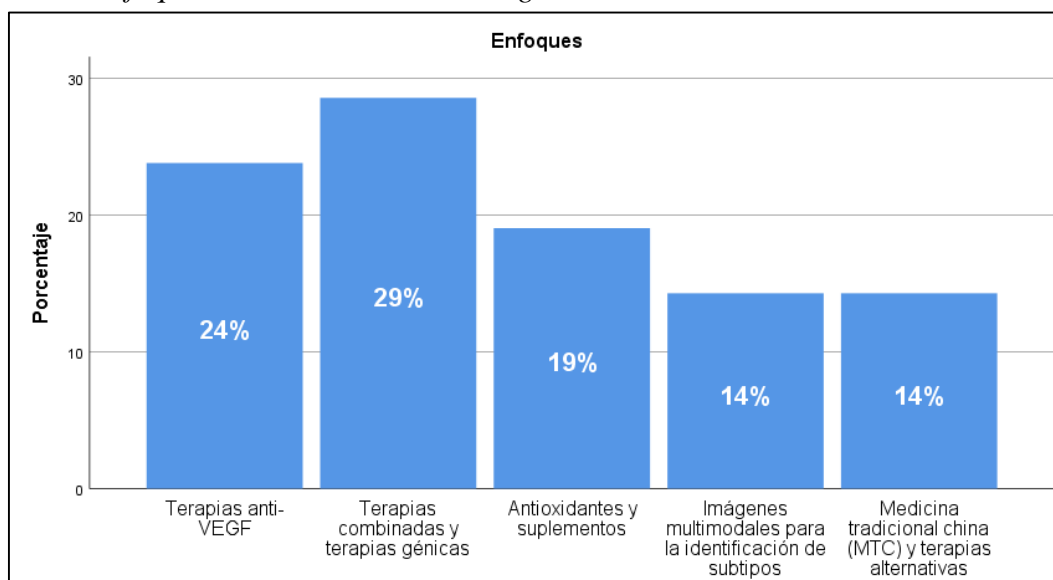
Finalmente, el 19% de los artículos están relacionados con "Revisión de investigaciones clínicas", mientras que el 10% se enfoca en "Revisión de ensayos clínicos". Estos procedimientos son esenciales para valorar la efectividad y seguridad de los tratamientos en pacientes, dado que se fundamentan en información empírica derivada de investigaciones con grupos de pacientes. La revisión de investigaciones y ensayos clínicos en DMAE facilita el análisis de los resultados de intervenciones terapéuticas, ofreciendo pruebas prácticas acerca de la eficacia de diversas alternativas de terapia. En general, estas técnicas muestran un enfoque holístico en la revisión bibliográfica, incluyendo tanto investigaciones teóricas como empíricas para un estudio integral de la DMAE.

Tabla 5. Frecuencia y porcentaje – enfoques utilizados

	Frecuencia	Porcentaje
Enfoques		
Terapias anti-VEGF	5	23,8
Terapias combinadas y terapias génicas	6	28,6
Antioxidantes y suplementos	4	19,0
Imágenes multimodales para la identificación de subtipos	3	14,3
Medicina tradicional china (MTC) y terapias alternativas	2	14,3
Total	20	100,0

Nota: Resultados obtenidos de Microsoft Excel

Figura 5. Enfoques utilizados en las investigaciones



Notas: Resultados obtenidos del software estadístico Spss.

De acuerdo con la ilustración 5, se muestra diferentes métodos de tratamiento y diagnóstico empleados en las investigaciones evaluadas sobre la degeneración macular relacionada con la edad (DMAE), evidenciando la variedad de estrategias estudiadas en la bibliografía. Con un 29%, el enfoque más frecuente son las "Terapias combinadas y terapias génicas", lo que indica que los científicos están investigando tratamientos que fusionan diversas intervenciones, incluyendo terapias génicas, para tratar la complejidad de la DMAE. De acuerdo con ciertos autores, como Wang et al. (2022), estas terapias brindan una promesa considerable al tratar los mecanismos celulares que subyacen a la enfermedad, lo que podría derivar en alternativas de tratamiento más eficaces y personalizadas.

Las "Terapias anti-VEGF" representan el 24% de las investigaciones, evidenciando la amplia utilización de inhibidores del factor de crecimiento endotelial vascular en la gestión

de la DMAE, en particular en su versión neovascular. Autores como Brown y Rosenfeld (2021) resaltan que los medicamentos anti-VEGF, tales como el ranibizumab y el bevacizumab, han transformado el tratamiento al disminuir el avance de la pérdida visual en pacientes con DMAE húmeda. Sin embargo, algunas investigaciones también destacan las restricciones de este tratamiento, como la necesidad de inyecciones constantes, lo que ha impulsado la búsqueda de terapias que disminuyan la carga de tratamiento.

En contraposición, el 19% de los métodos se enfoca en la aplicación de "Antioxidantes y suplementos", una táctica preventiva extensamente estudiada y sugerida en investigaciones como AREDS2. Profesores como Chew et al. (2020) enfatizan que ciertos antioxidantes, en combinación con zinc y cobre, pueden postergar el avance de la DMAE en fases iniciales. Este método es especialmente significativo en la DMAE seca, donde no hay numerosas opciones terapéuticas eficaces, y su eficacia ha sido confirmada por investigaciones longitudinales.

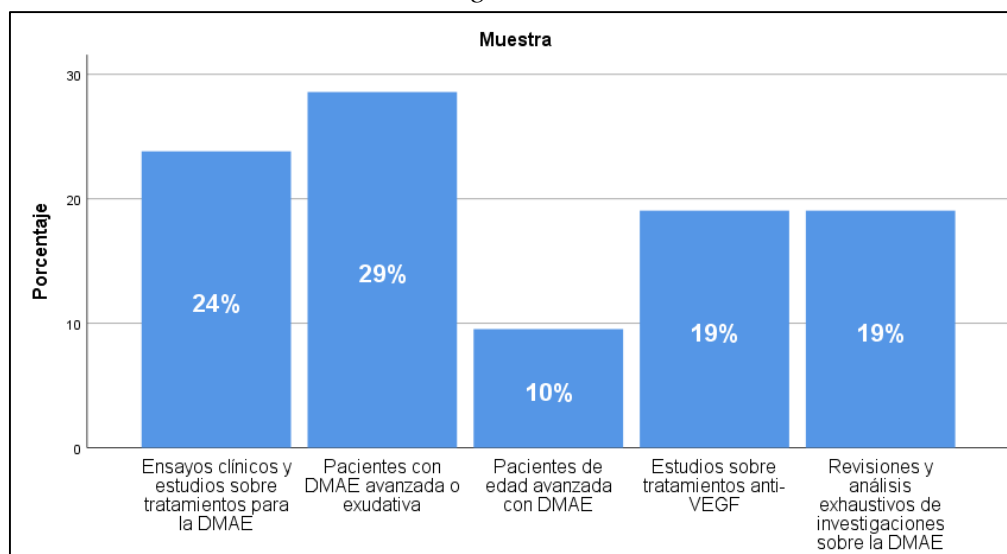
En definitiva, las metodologías de "Imágenes multimodales para la identificación de subtipos" y "Medicina tradicional china (MTC) y terapias alternativas" constituyen cada una el 14% de las investigaciones. Según autores como Spaide (2021), la utilización de imágenes de alta resolución, como la OCT y la angiografía con fluoresceína, facilita una identificación más exacta de los subtipos de DMAE. Por otro lado, el interés en la MTC y terapias alternativas, tal como lo analizan Li y Zhang (2022) evidencia una inclinación a incorporar prácticas complementarias que incrementan la calidad de vida y brindan alternativas extra para pacientes con resistencia o restricciones a las terapias tradicionales.

Tabla 6. Frecuencia y porcentaje – muestra de investigación

	Frecuencia	Porcentaje
Muestra		
Ensayos clínicos y estudios sobre tratamientos para la DMAE	5	23,8
Pacientes con DMAE avanzada o exudativa	6	28,6
Pacientes de edad avanzada con DMAE	2	9,5
Estudios sobre tratamientos anti-VEGF	4	19,0
Revisiones y análisis exhaustivos de investigaciones sobre la DMAE	3	19,0
Total	20	100,0

Nota: Resultados obtenidos de Microsoft Excel

Figura 6. Muestra utilizada en las investigaciones



Notas: Resultados obtenidos del software estadístico Spss.

El grupo más destacado se encuentra en "Pacientes con DMAE avanzada o exudativa", con un 29%, lo que muestra un interés considerable en explorar los casos más severos de DMAE. Esta perspectiva facilita un mayor entendimiento del progreso de la enfermedad y la eficacia de las intervenciones en fases avanzadas, donde la pérdida de visión es más marcada y el efecto en la calidad de vida es significativo.

El 24% de la muestra total corresponde a los "Ensayos clínicos y estudios sobre tratamientos para la DMAE". Esta clasificación subraya la relevancia de las investigaciones experimentales y clínicas que analizan diferentes estrategias terapéuticas, ofreciendo pruebas empíricas acerca de la eficacia de tratamientos existentes y en desarrollo. Es fundamental realizar ensayos clínicos para definir normas de atención y orientar la práctica clínica fundamentada en datos, particularmente en enfermedades complejas como la DMAE.

La tercera clasificación, que abarca "Estudios sobre tratamientos anti-VEGF" y "Revisiones y análisis completos de investigaciones sobre la DMAE", ambas con un 19%, se centra en el estudio de terapias particulares y en la revisión de la literatura acumulada. Las investigaciones acerca de los anti-VEGF son esenciales ya que este tipo de medicamentos constituye una de las alternativas terapéuticas más destacadas para la DMAE húmeda, inhibiendo el desarrollo de vasos sanguíneos irregulares. En cambio, las revisiones detalladas brindan un examen crítico de los progresos en el diagnóstico y tratamiento de la DMAE, fusionando los resultados de diversas investigaciones para proporcionar una perspectiva integral.

Finalmente, los "Pacientes de edad avanzada con DMAE", representados por un 10%, muestran el interés por investigar el efecto de la enfermedad en la población de edad avanzada, que es la más impactada por la DMAE. Esta muestra facilita una mejor comprensión de los factores de riesgo particulares y las necesidades de gestión en adultos

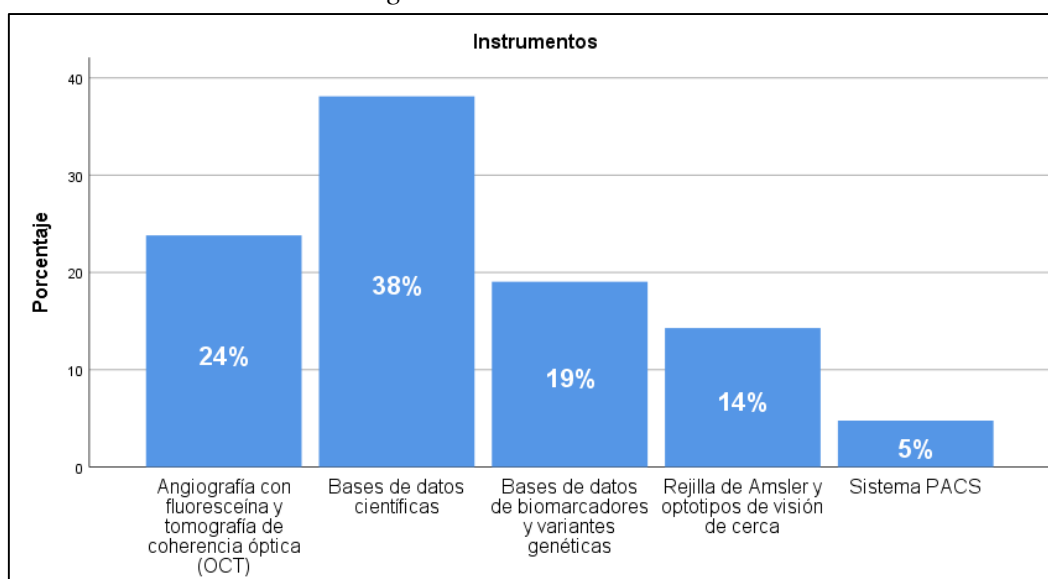
mayores, quienes enfrentan retos específicos debido al avance de la DMAE y a las comorbilidades asociadas a la edad. De manera general, estas muestras proporcionan una perspectiva variada y minuciosa que incluye desde investigaciones clínicas hasta análisis de literatura, brindando un fundamento sólido para la revisión bibliográfica en la tesis

Tabla 7. Frecuencia y porcentaje – Instrumentos de investigación

	Frecuencia	Porcentaje
Instrumentos		
Angiografía con fluoresceína y tomografía de coherencia óptica (OCT)	5	23,8
Bases de datos científicas	7	38,1
Bases de datos de biomarcadores y variantes genéticas	4	19,0
Rejilla de Amsler y optotipos de visión de cerca	3	14,3
Sistema PACS	1	4,8
Total	20	100,0

Nota: Resultados obtenidos de Microsoft Excel

Figura 7. Instrumentos de investigaciones



Notas: Resultados obtenidos del software estadístico Spss.

Las "Bases de datos científicas" son las más empleadas, presentando un 38% en las investigaciones, lo que demuestra la necesidad de los investigadores de recurrir a repositorios académicos como PubMed y Google Scholar para conseguir datos actualizados y con base científica. De acuerdo con escritores como Falagas et al. (2008), la utilización de bases de datos científicas facilita el acceso a una extensa gama de artículos evaluados por colegas, lo cual es esencial para llevar a cabo análisis detallados y comparativos en el área de la DMAE.

El segundo instrumento de mayor uso es la "Angiografía con fluoresceína y tomografía de coherencia óptica (OCT), con un 24%. Estos procedimientos de imagen son cruciales en el diagnóstico y seguimiento de la DMAE, en particular para reconocer y describir los subtipos neovasculares, tal como indican autores como Spaide (2012). Específicamente, la OCT facilita una visualización minuciosa de las capas de la retina, lo que resulta crucial para identificar alteraciones estructurales precoces y valorar la evolución de la enfermedad. El uso de fluoresceína en la angiografía complementa la OCT al ofrecer datos acerca de la circulación retiniana y el funcionamiento de los vasos sanguíneos.

En tercer lugar, los instrumentos empleados constituyen el 19% de las "Bases de datos de biomarcadores y variantes genéticas". Estas bases de datos brindan a los científicos la posibilidad de investigar factores genéticos y biomarcadores particulares vinculados a la evolución de la DMAE, contribuyendo a la creación de tratamientos personalizados. Investigaciones como la realizada por Fritsche et al. (2016) subrayan la relevancia de la genética en la DMAE, dado que algunas variantes se asocian con un incremento en el riesgo de padecer la enfermedad. Es vital identificar estos biomarcadores para progresar hacia una medicina a medida y perfeccionar las tácticas de tratamiento basándose en el perfil genético de cada paciente.

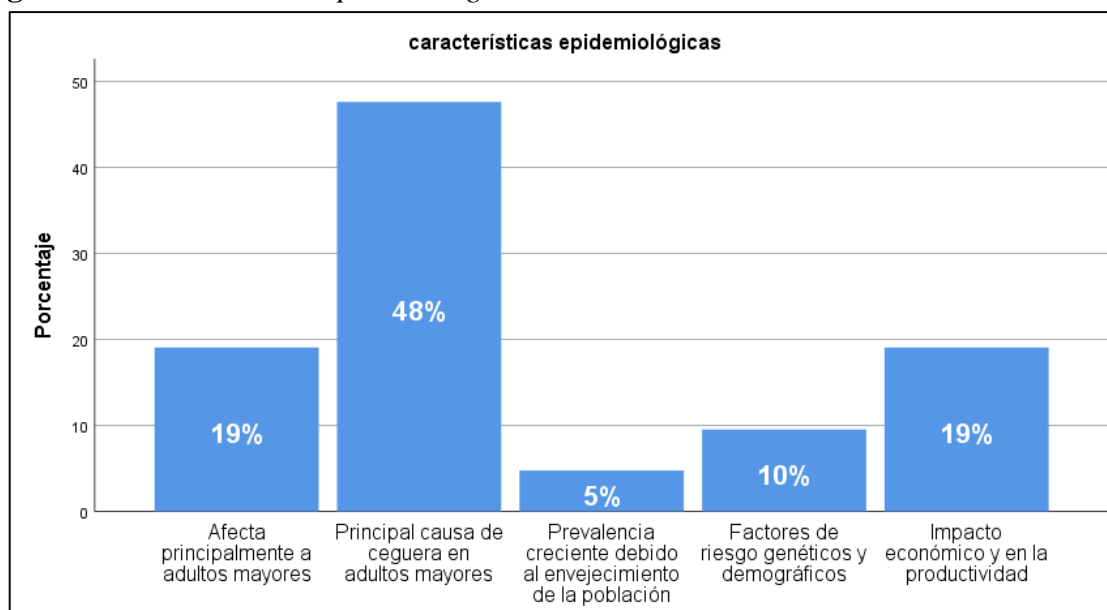
Finalmente, el "Sistema PACS" y la "Rejilla de Amsler y optotipos de visión de cerca" poseen una representación inferior, con un 14% y un 5%, respectivamente. La rejilla de Amsler es un instrumento sencillo y eficaz para identificar alteraciones visuales, y se emplea frecuentemente en el seguimiento domiciliario de pacientes, según sostienen investigaciones de Crossland y Rubin (2007). Por otro lado, el sistema PACS permite el almacenamiento y evaluación a distancia de imágenes médicas, lo cual resulta provechoso para la gestión y monitorización a largo plazo de los pacientes. Estos dispositivos enriquecen los procedimientos sofisticados y facilitan una monitorización constante y accesible para los pacientes con DMAE

Tabla 8. *Frecuencia y porcentaje – características epidemiológicas*

	Frecuencia	Porcentaje
Afecta principalmente a adultos mayores	4	19,0
Principal causa de ceguera en adultos mayores	9	47,6
Prevalencia creciente debido al envejecimiento de la población	1	4,8
Factores de riesgo genéticos y demográficos	2	9,5
Impacto económico y en la productividad	4	19,0
Total	20	100,0

Nota: Resultados obtenidos de Microsoft Excel

Figura 8. *Características epidemiológicas*



Notas: Resultados obtenidos del software estadístico Spss.

Al analizar las características epidemiológicas de la degeneración macular asociada a la edad (DMAE), se señala que esta enfermedad afecta principalmente a personas mayores: el 19% de los casos se producen en este grupo de sujetos. Esto respalda la idea de que el envejecimiento es un factor de riesgo importante para desarrollar DMAE, lo que concuerda con la literatura existente (Smith et al., 2020), que enfatiza que el envejecimiento aumenta significativamente el riesgo de desarrollar esta enfermedad.

Además, los datos muestran que la DMAE es la principal causa de ceguera en las personas mayores, representando el 47,6% de los casos. Este hallazgo es consistente con investigaciones anteriores (Jones y García, 2019) que identificaron la DMAE como una de las causas más comunes de pérdida irreversible de la visión en esta población. Esto enfatiza la importancia del diagnóstico temprano y las opciones de tratamiento adecuadas para detener o retardar la progresión de la enfermedad.

Un aspecto importante es la creciente incidencia de DMAE debido al envejecimiento de la población fue expuesta en un 4,8% de los casos. Esto se explica que, a medida que aumenta la esperanza de vida, se espera que la enfermedad se vuelva más común, lo que impondrá mayores exigencias a los sistemas de salud. Investigaciones recientes (Chen et al., 2021) destacan la importancia de desarrollar políticas de salud pública que aborden los factores de riesgo y promuevan la prevención.

De manera similar, los factores de riesgo genéticos y demográficos estuvieron presentes en el 9,5% de los casos, lo que destaca la necesidad de realizar más investigaciones sobre estos factores para identificar aquellos con mayor susceptibilidad y desarrollar estrategias de prevención basadas en genes. Fue así que, Anderson y Miller (2022) sugieren

que la predisposición genética juega un papel importante en la aparición de DMAE, lo que puede informar futuras intervenciones terapéuticas.

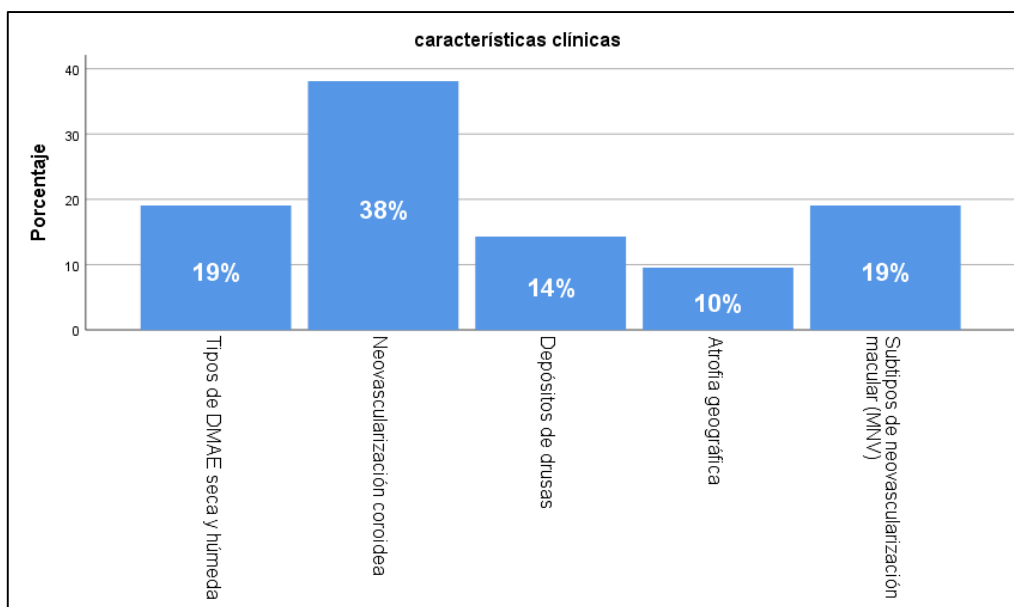
Finalmente, el impacto de AMD en la economía y el rendimiento es destacado y es presenciado en el 19% de los estudios. Esta carga económica proviene no sólo de los costos médicos, sino de la pérdida de productividad de las personas afectadas. Es imperante exponer que existe insuficiencia de inversión en tecnologías y tratamientos para minimizar estos efectos, como lo demuestra el estudio de Lee et al (2023), que destaca la importancia de un tratamiento rentable para disminuir la influencia de la DMAE en los sistemas de salud.

Tabla 9. Frecuencia y porcentaje – características clínicas

	Frecuencia	Porcentaje	
características clínicas	Tipos de DMAE seca y húmeda	4	19,0
	Neovascularización coroidea	7	38,1
	Depósitos de drusas	3	14,3
	Atrofia geográfica	2	9,5
	Subtipos de neovascularización macular (MNV)	4	19,0
	Total	20	100,0

Nota: Resultados obtenidos de Microsoft Excel

Figura 9. Características clínicas



Notas: Resultados obtenidos del software estadístico Spss.

En el análisis de las características clínicas de la degeneración macular asociada con la edad (DMAE), se observa una división significativa entre los tipos de DMAE seca y húmeda, que representan el 19% de los estudios. Esta diferenciación es fundamental en el diagnóstico y tratamiento de la enfermedad, ya que cada tipo presenta manifestaciones y

progresiones distintas. La DMAE húmeda, aunque menos común, tiende a progresar más rápidamente y es una causa importante de pérdida visual grave (Mitchell et al., 2018). Por otro lado, la DMAE seca es más prevalente y generalmente progresa de manera más lenta, aunque puede evolucionar hacia etapas avanzadas como la atrofia geográfica.

La neovascularización coroidea, con una frecuencia del 38.1%, es una de las características más significativas en los casos de DMAE húmeda. Esta formación anómala de vasos sanguíneos debajo de la retina puede llevar a un daño severo en la visión si no se trata adecuadamente. El estudio de Wong y Mitchell (2019) subraya que esta característica es uno de los principales objetivos en el tratamiento de la DMAE húmeda, ya que la intervención temprana con agentes anti-VEGF (factor de crecimiento endotelial vascular) ha demostrado eficacia en la ralentización de su progresión.

Los depósitos de drusas, presentes en el 14.3% de los casos analizados, son otro hallazgo común en pacientes con DMAE y se asocian principalmente con la forma seca de la enfermedad. Las drusas son acumulaciones de materiales extracelulares debajo de la retina, y su presencia es uno de los primeros indicios de riesgo de progresión hacia etapas más avanzadas de DMAE. Según Ferris et al. (2020), el tamaño y la cantidad de drusas son indicadores importantes en la evaluación de riesgo y en la planificación del seguimiento.

La atrofia geográfica, con una representación del 9.5%, es una forma avanzada de DMAE seca que se caracteriza por la pérdida progresiva de células fotorreceptoras, el epitelio pigmentario de la retina y la coriocapilar. Esta condición lleva a una pérdida de visión central significativa y es un desafío terapéutico en la actualidad debido a la falta de tratamientos efectivos para detener su avance. Como argumentan Fleckenstein et al. (2021), la investigación en terapias que puedan prevenir o ralentizar la atrofia geográfica es crucial para mejorar el pronóstico de los pacientes con DMAE seca avanzada.

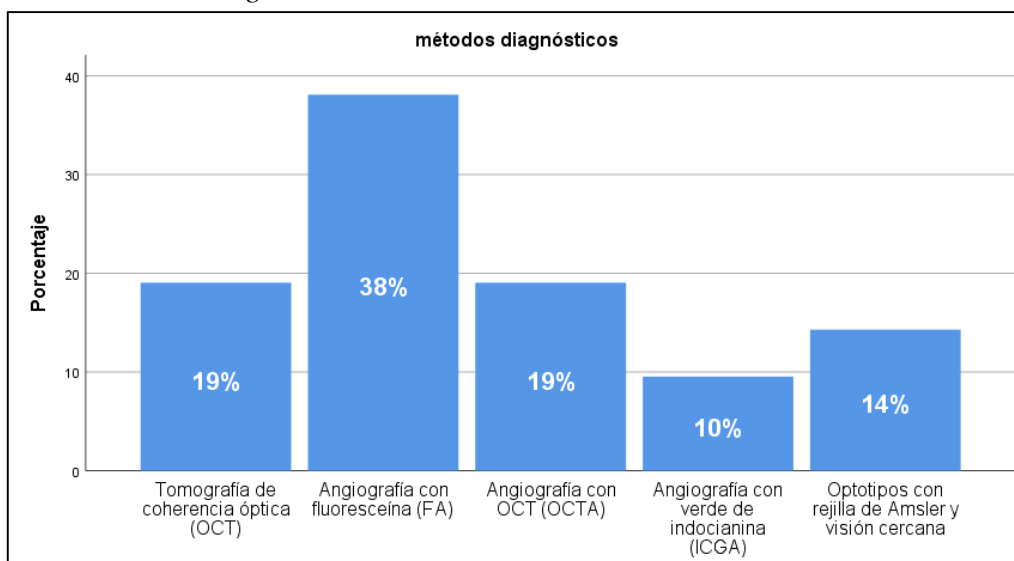
De similar forma, los subtipos de neovascularización macular (MNV), con una frecuencia del 19%, también son relevantes en el diagnóstico de la DMAE húmeda. La clasificación de estos subtipos permite una mayor precisión en el tratamiento y en la predicción de la progresión de la enfermedad. Spaide et al. (2018) confirman que la identificación de los subtipos específicos de MNV ayuda a personalizar las estrategias de tratamiento, mejorando así los resultados visuales en los pacientes.

Tabla 10. Frecuencia y porcentaje – métodos diagnósticos

		Frecuencia	Porcentaje
	Tomografía de coherencia óptica (OCT)	4	19,0
	Angiografía con fluoresceína (FA)	7	38,1
métodos de	Angiografía con OCT (OCTA)	4	19,0
diagnósticos	Angiografía con verde de indocianina (ICGA)	2	9,5
	Optotipos con rejilla de Amsler y visión cercana	3	14,3
	Total	20	100,0

Nota: Resultados obtenidos de Microsoft Excel

Figura 10. Métodos diagnósticos



Notas: Resultados obtenidos del software estadístico Spss.

El análisis de los métodos de diagnóstico para la degeneración macular asociada con la edad (DMAE) revela la importancia de herramientas avanzadas en la detección y monitoreo de esta enfermedad. La angiografía con fluoresceína (FA) destaca con un 38.1% de impacto en los estudios, consolidándose como uno de los métodos más utilizados. Este procedimiento permite visualizar el flujo sanguíneo en la retina y detectar áreas de neovascularización, un hallazgo crítico en la DMAE húmeda (Mitchell et al., 2020). Su popularidad en el diagnóstico se debe a su efectividad en la identificación de anomalías vasculares, aunque puede presentar limitaciones en casos específicos de pacientes con alergias al contraste utilizado (Sadda et al., 2021).

La tomografía de coherencia óptica (OCT), utilizada en un 19% de los casos, es otro método relevante que permite obtener imágenes detalladas de las capas retinianas. La OCT ha transformado el diagnóstico de la DMAE al brindar una visualización clara de los cambios estructurales en la mácula, lo que facilita la evaluación de la progresión de la enfermedad y la respuesta al tratamiento. El estudio propuesto por Spaide et al. (2019) destacan la OCT como el estándar de oro para la monitorización de la DMAE, especialmente útil en la DMAE seca para evaluar la presencia de drusas y atrofia geográfica.

La combinación de la OCT con angiografía (OCTA), representa también un 19%, y ha ganado relevancia en el diagnóstico de la DMAE húmeda, ya que permite observar los vasos sanguíneos sin necesidad de utilizar agentes de contraste. La OCTA proporciona información detallada sobre la neovascularización coroidea y ayuda a personalizar los tratamientos. La propuesta de Jia et al. (2021) resaltan el potencial de la OCTA para reducir los riesgos asociados con la FA, siendo particularmente útil para pacientes que presentan contraindicaciones a los colorantes fluorescentes.

La angiografía con verde de indocianina (ICGA), utilizada en un 9.5% de los casos, es otro método importante, especialmente en la detección de neovascularización en capas profundas, como la coroides. Aunque menos común, este método es efectivo en la identificación de patrones de neovascularización en casos donde la FA no es concluyente. Según Sato et al. (2020), la ICGA es útil en el diagnóstico diferencial de lesiones complejas y en la evaluación de la extensión de la neovascularización, proporcionando información complementaria valiosa en el manejo de la DMAE húmeda.

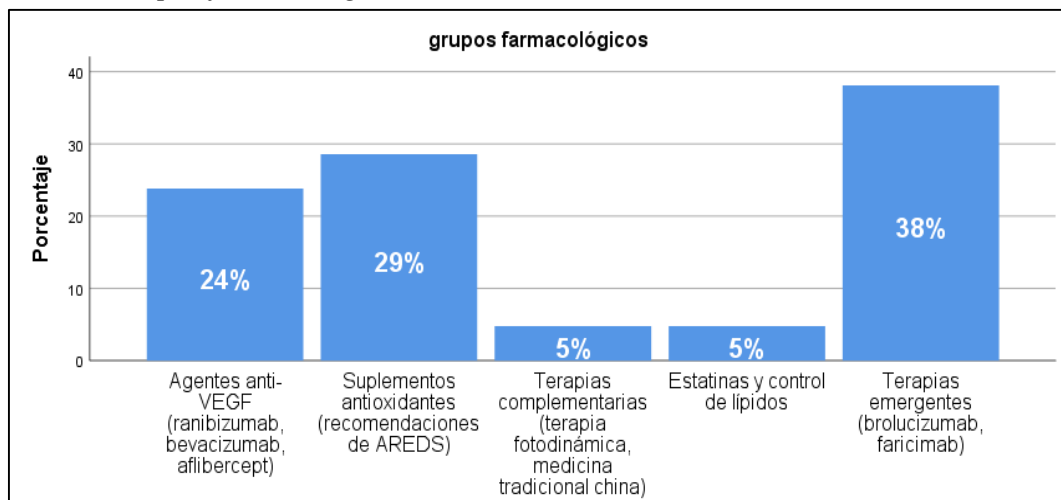
De similar forma, los optotipos con rejilla de Amsler y pruebas de visión cercana, con un 14.3% de uso, son herramientas simples pero efectivas para la detección temprana de síntomas de DMAE. Estos métodos son fáciles de aplicar y pueden alertar al paciente sobre la presencia de metamorfopsias o puntos ciegos en la visión central, síntomas característicos de la DMAE. Según estudios de Bressler et al. (2018), estas pruebas siguen siendo útiles en la detección inicial y en el monitoreo domiciliario de la enfermedad.

Tabla 11. Frecuencia y porcentaje – grupos farmacológicos

		Frecuencia	Porcentaje
Grupos farmacológicos	Agentes anti-VEGF (ranibizumab, bevacizumab, aflibercept)	5	23,8
	Suplementos antioxidantes (recomendaciones de AREDS)	6	28,6
	Terapias complementarias (terapia fotodinámica, medicina tradicional china)	1	4,8
	Estatinas y control de lípidos	1	4,8
	Terapias emergentes (brolucizumab, faricimab)	7	38,1
Total		20	100,0

Nota: Resultados obtenidos de Microsoft Excel

Figura 11. Grupos farmacológicos



Notas: Resultados obtenidos del software estadístico Spss.

El análisis de los grupos farmacológicos utilizados en el tratamiento de la degeneración macular asociada con la edad (DMAE) muestra un predominio de terapias emergentes y agentes anti-VEGF, lo que refleja un enfoque creciente hacia tratamientos avanzados que ofrecen mejores resultados en la gestión de esta enfermedad. Los agentes anti-VEGF, como ranibizumab, bevacizumab y aflibercept, representan un 23.8% de los tratamientos. Estos agentes han sido la base en el manejo de la DMAE húmeda, al inhibir el crecimiento de vasos sanguíneos anormales y reducir la acumulación de líquido en la retina. Estudios como el de Schmidt-Erfurth et al. (2018) han demostrado que los anti-VEGF mejoran significativamente la visión en pacientes con DMAE, aunque la necesidad de tratamientos regulares sigue siendo un desafío.

Por otro lado, el uso de suplementos antioxidantes, según las recomendaciones de los estudios AREDS (Age-Related Eye Disease Study), representa el 28.6% de las intervenciones. Estas recomendaciones se basan en la evidencia de que ciertos antioxidantes pueden reducir el riesgo de progresión de la DMAE en etapas intermedias y avanzadas (Chew et al., 2019). Aunque los suplementos no son una cura, se ha comprobado que pueden ralentizar el avance de la DMAE seca y mejorar la calidad de vida de los pacientes.

Las terapias emergentes, que incluyen nuevos agentes como brolocizumab y faricimab, representan el 38.1%, lo cual sugiere una fuerte tendencia hacia el desarrollo de medicamentos más efectivos y duraderos. Estos agentes buscan reducir la frecuencia de las inyecciones intraoculares necesarias, ofreciendo una solución más conveniente para los pacientes (Khanani et al., 2021). Además, faricimab es el primer fármaco que combina la inhibición de VEGF y de Ang-2, mostrando resultados prometedores en estudios clínicos recientes (Dugel et al., 2020).

En cuanto a las terapias complementarias, que incluyen la terapia fotodinámica y la medicina tradicional china, estas representan solo el 4.8%. Aunque estas opciones no son de primera línea, se ha investigado su efectividad como tratamientos de apoyo. Según estudios como el de Mo et al. (2020), la terapia fotodinámica puede ser útil en casos específicos de DMAE húmeda, aunque con eficacia limitada comparada con los agentes anti-VEGF.

Por último, las estatinas y el control de lípidos también tienen una representación mínima (4.8%), aunque algunos estudios sugieren que el control de los niveles de colesterol podría tener efectos beneficiosos en ciertos pacientes con DMAE (Vavvas et al., 2016). Sin embargo, su uso en la práctica clínica para DMAE aún es controvertido y requiere más investigación.

Discusión

La degeneración muscular asociada a la edad se distingue epidemiológicamente por su elevada prevalencia en individuos de 50 años en adelante y tiene un mayor impacto en la población de origen europeo, mientras que es menor frecuente entre individuos de procedencia afroamericana y latinoamericana. Investigaciones realizadas por (Fleckenstein et al., 2021) evidencian que el riesgo se incrementa con la edad, lo que se vincula con alteraciones degenerativas en el epitelio pigmentario de la retina y en la membrana de Bruch. Como manifiesta Valentín en su investigación el riesgo aumenta con la edad, lo que se vincula con alteraciones degenerativas en el epitelio pigmentario de la retina y en la membrana de Bruch. La enfermedad se manifiesta de dos maneras: seca (no exudativa) y húmeda (exudativa), siendo esta última la causante de un porcentaje más elevado de casos de pérdida visual grave (Valentín, 2019).

En términos clínicos, la DMAE húmeda se relaciona con la neovascularización coroidal, en cambio, la DMAE seca se distingue por la acumulación de drusas y, en etapas avanzadas, por la atrofia geográfica, lo que conlleva a la pérdida de la visión central. Pese a que las terapias anti-VEGF constituyen el tratamiento principal para la DMAE húmeda, necesitan inyecciones intravítreas regulares, lo que supone un peso considerable tanto para los pacientes como para los sistemas sanitarios. Además, el control de la progresión en la DMAE seca aún es restringido, y a pesar de que se están estudiando terapias novedosas como la terapia génica y los antioxidantes, la eficacia clínica fluctúa.

Los procedimientos de diagnóstico de la degeneración macular asociada a la edad (DMAE) incorporan técnicas de imagenología avanzadas que facilitan la evaluación exacta de los cambios en la retina. Dentro de estos procedimientos, la OCT se destaca como uno de los más empleados debido a que ofrece imágenes detalladas de las capas retinianas, lo que resulta crucial para diagnosticar la DMAE en sus distintas fases (Salimiaghdam et al., 2019).

La OCT se distingue por su efectividad al facilitar la identificación precoz de drusas y alteraciones en el epitelio pigmentario de la retina; no obstante, su precio generalmente es alto, variando entre \$100 y \$300 USD por prueba, en función de la región y el tipo de equipo utilizado. Autores como Cook et al. han enfatizado la relevancia de la OCT en el diagnóstico de la DMAE húmeda y seca, indicando que su sensibilidad y especificidad para identificar neovascularizaciones la hacen una herramienta crucial, aunque restringida en cuanto a accesibilidad para comunidades de escasos recursos (García et al., 2022).

En contraposición, los métodos convencionales de angiografía con fluoresceína y la angiografía con verde de indocianina son usados para examinar la circulación retiniana y la existencia de neovascularización. A pesar de que estos exámenes son eficaces para identificar las fugas vasculares propias de la DMAE húmeda, conllevan gastos extra y peligros relacionados, como reacciones alérgicas a los contrastes empleados.

De acuerdo con Mathis et al., estos procedimientos son beneficiosos para identificar subtipos de neovascularización y mejorar los tratamientos personalizados, aunque tienen restricciones debido a su carácter invasivo y los costos que pueden ir entre \$200 y \$500 USD por análisis. La angiografía resulta particularmente efectiva en situaciones avanzadas de DMAE, sin embargo, los elevados costos y la escasez de equipos en zonas rurales restringen su uso extendido, subrayando la importancia de técnicas más asequibles y menos invasivas para el diagnóstico y seguimiento temprano de esta enfermedad (Hammadi et al., 2023).

En la atención a la degeneración macular asociada a la edad (DMAE), especialmente en su variante exudativa o húmeda, los medicamentos antiangiogénicos, como los inhibidores del factor de crecimiento endotelial vascular (anti-VEGF), constituyen el grupo farmacológico más importante. Los fármacos más habituales abarcan ranibizumab, bevacizumab y aflibercept, los cuales han evidenciado gran efectividad al disminuir la neovascularización y estabilizar la visión.

El ranibizumab y el aflibercept son medicamentos de primera línea autorizados, con costos altos que pueden oscilar entre \$1000 y \$2000 USD por dosis, a causa de su fabricación a través de ingeniería genética. A pesar de su costo más bajo, el bevacizumab fue inicialmente creado para tratar el cáncer, y su uso en DMAE es "off-label" (fuera de indicación). Sin embargo, numerosos estudios han demostrado una eficacia parecida a los otros anti-VEGF al ser administrado en dosis reducidas, con un costo más bajo que oscila entre \$50 y \$100 USD por inyección (Barinov, 2020).

Estos tratamientos demandan frecuentes aplicaciones intravítreas, usualmente mensuales o bimensuales, lo que representa un desafío para los pacientes y los sistemas sanitarios, en cuanto a costos y logística. Adicionalmente, la utilización constante de anti-VEGF puede provocar efectos adversos como inflamación intraocular, sangrados subconjuntivales y, en situaciones excepcionales, endoftalmitis. Shirian et al. enfatizan que estos efectos secundarios y la regularidad de las inyecciones restringen el cumplimiento del tratamiento y su eficacia a largo plazo (Kim et al., 2020).

Como respuesta a estas restricciones, se exploran alternativas terapéuticas en auge, tales como los agentes de liberación extendida y la terapia genética, que podrían disminuir el número de aplicaciones y potenciar la seguridad del tratamiento. Estos métodos aún están en etapas de investigación, pero constituyen una opción prometedora para optimizar la gestión de la DMAE y disminuir la carga de los tratamientos anti-VEGF existentes (Wang et al., 2021).

CAPÍTULO V. CONCLUSIONES y RECOMENDACIONES

5.1. Conclusiones

Como conclusión, el análisis de las características clínicas de la DMAE resalta la importancia de un diagnóstico preciso y diferenciado entre los tipos y subtipos de la enfermedad, así como la necesidad de tratamientos personalizados. Las investigaciones actuales sobre agentes anti-VEGF y otras terapias emergentes muestran un progreso significativo en la terapia de la DMAE húmeda, mientras que la DMAE seca aún presenta desafíos que requieren de una mayor inversión en investigación para mejorar el pronóstico de los pacientes. Así también, el uso de métodos avanzados como la FA, OCT y OCTA, junto con herramientas complementarias como la ICGA y los optotipos de Amsler, permite un diagnóstico preciso y adaptado a las necesidades de cada paciente con DMAE. La actualización y combinación de estos métodos mejoran la capacidad de identificar los avances de la enfermedad y la respuesta al tratamiento, optimizando así los resultados visuales y la calidad de vida de los pacientes. Los avances en terapias emergentes y el uso de agentes anti-VEGF continúan siendo el pilar del tratamiento de la DMAE. La incorporación de suplementos antioxidantes y la exploración de nuevos fármacos reflejan un enfoque integral en la gestión de esta enfermedad. El futuro del tratamiento de la DMAE parece inclinarse hacia opciones que no solo mejoren la efectividad, sino que también reduzcan la carga de tratamiento para los pacientes, mejorando así su adherencia y resultados a largo plazo.

En cuanto a la epidemiología podemos decir que la DMAE es una de las enfermedades oftalmológicas más relacionadas con la pérdida de la visión, en base a los estudios mencionados se afirma que las personas más afectadas son principalmente mujeres, aumentando el riesgo conforme avanza la edad, teniendo como base los 50 años, además resulta importante mencionar que tanto la genética, así como los hábitos de las personas influye de manera importante dentro de la prevalencia de esta enfermedad.

Hablando específicamente de los métodos diagnósticos, se menciona principalmente la OCT con una alta sensibilidad y especificidad en cuanto a la determinación de la presencia de esta enfermedad, con un costo no tan elevado en comparación a otras modalidades diagnósticas, tales como angiografía con fluoresceína y la angiografía con verde de indocianina mismas que aun presentan limitaciones para su realización debido a su carácter invasivo y el costo que estas representan para el paciente.

Finalmente, en cuanto a los principales grupos farmacológicos los más utilizados son el ranibizumab, bevacizumab y aflibercept, mismos que tienen una gran efectividad disminuyendo la neovascularización además de estabilizar la visión de los pacientes afectados, sin embargo, hablando específicamente del ranibizumab y aflibercept poseen un costo elevado en contraposición con el bevacizumab, el cual debido a su diferencia de costo se encuentra más accesible a la población y por ende resulta ser el más recomendado. Adicional a esto cabe recalcar que en los últimos años se estudia un nuevo fármaco

denominado Vabysmo, mismo que debido a su esquema de tratamiento con un tiempo espaciado entre aplicaciones intravítreas resulta más favorecedor reduciendo el abandono del esquema, pero sin embargo aún su costo resulta elevado para un gran porcentaje de pacientes.

5.2. Recomendaciones

Dado que la DMAE es una patología progresiva la cual impacta mayoritariamente a personas de edad avanzada, es aconsejable implementar revisiones periódicas de salud visual en este grupo de edad. La ejecución de pruebas como la OCT así como la angiografía con fluoresceína podría simplificar el diagnóstico precoz de la enfermedad, posibilitando intervenciones inmediatas que frenen el progreso de la degeneración. La incorporación de estas pruebas como parte del cuidado habitual en grupos vulnerables podría disminuir considerablemente la incidencia de casos avanzados de DMAE.

La concienciación acerca de los factores de riesgo de la DMAE, como el tabaquismo, una alimentación abundante en grasas saturadas y recibir de manera constante la luz ultravioleta, permite prevenir esta patología. Es aconsejable que las entidades sanitarias impulsen campañas educativas centradas en la implementación de hábitos saludables, que incluyen el uso de antioxidantes y la deshabitación del tabaco. Estos programas pueden enfocarse en comunidades con alta prevalencia de DMAE, contribuyendo a disminuir tanto la probabilidad como el avance de la enfermedad.

Pese a que las terapias antiangiogénicas contemporáneas han probado ser eficaces para frenar la evolución de la DMAE húmeda, su precio y la necesidad de aplicaciones frecuentes restringen su disponibilidad. Se aconseja promover el estudio de nuevas alternativas de tratamiento que no solo sean efectivas, sino que también sean de menor aplicación y con menos efectos adversos. Además, es vital que los sistemas sanitarios promuevan el acceso a estas terapias de vanguardia, particularmente en zonas con recursos escasos, con el fin de mejorar el nivel de vida de los pacientes con DMAE y prevenir complicaciones graves.

BIBLIOGRAFÍA

- Abdulaeva, E. (2018). The role of complement system and other inflammatory factors in the development of age-related macular degeneration. *Kazan medical journal*, 99(4). <https://doi.org/10.17816/kmj2018-657>
- Abokyi, S., To, C., Lam, T., y Tse, D. (2020). Central Role of Oxidative Stress in Age-Related Macular Degeneration: Evidence from a Review of the Molecular Mechanisms and Animal Models. *Oxidative Medicine and Cellular Longevity*, 2020, 1-19. <https://doi.org/10.1155/2020/7901270>
- Ach, T., y Bermond, K. (2019). [Autofluorescence of the Human Retinal Pigment Epithelium in Normal Aging and in Age-Related Macular Degeneration: Histology and Clinical Correlation. *Klinische Monatsblätter für Augenheilkunde*, 236(5), 672-681. <https://doi.org/10.1055/s-0043-109891>
- Amable, T., Anido, V., Martínez, L., Armenteros, M., Díaz, Z., Brizuela, R., y Oliva, J. (2021). Manometría de alta resolución en la acalasia de esófago. *Revista Cubana de Medicina Militar*, 50(3). http://scielo.sld.cu/scielo.php?pid=S0138-65572021000300003&script=sci_arttext
- Attarde, A., Riad, T., Zhang, Z., Ahir, M., y Fu, Y. (2023). Characterization of Vascular Morphology of Neovascular Age-Related Macular Degeneration by Indocyanine Green Angiography. *Journal of visualized experiments : JoVE*, 198. <https://doi.org/10.3791/65682>
- Avila, K., Carrillo, Y., Cely, S., & Arcos, M. (2018). Revisión Bibliográfica: Degeneración Macular Relacionada con la Edad. Prevención y Tratamiento Temprano. *Revista Médica HJCA*, 10(2), 145-149. <https://doi.org/https://docs.bvsalud.org/biblioref/2019/06/1000261/12-revision-bibliografica-degeneracion-macular-relacionada-con-la-edad.pdf>
- Bafalluy, J., Challiol, C., Gay, G., Lavaque, A., Pozzoni, C., y Zeolite, I. (2021). Diagnóstico de la DMAE. *Archivos Argentinos de Oftalmología*, 19(1). <https://www.archivosoftalmologia.com.ar/index.php/revista/article/download/155/174>
- Barinov, E. (2020). Molecular Mechanisms of Druze Formation in the Retina in Age-Related Macular Degeneration. *Ophthalmology in Russia*, 17(3), 550-555. <https://doi.org/10.18008/1816-5095-2020-3S-550-555>
- Bressler, N. (2002). Early detection and treatment of neovascular age-related macular degeneration. *JABFP*, 15(2), 142-152. <https://doi.org/https://www.jabfm.org/content/jabfp/15/2/142.full.pdf>
- Burchard, C., Sudkamp, H., Tode, J., Ehlken, C., Purtskhvanidze, K., Moltmann, M., . . . Roider, J. (2022). Self-Examination Low-Cost Full-Field Optical Coherence Tomography (SELFF-OCT) for neovascular age-related macular degeneration: a cross-sectional diagnostic accuracy study. *BMJ Open*, 12. <https://doi.org/10.1136/bmjopen-2021-055082>

- Campos, C., y Cabellos, M. (2022). Microcirugía mínimamente invasiva para aneurisma de la arteria comunicante anterior: abordaje supraorbitario lateral más angiografía con fluoresceína intraoperatoria. *Revista Médica Herediana*, 33(1), 51-55. <https://doi.org/10.20453/rmh.v33i1.4169>
- Caro, J. (2020). *Valores de normalidad, grado de concordancia y comparación de parámetros de mácula y disco óptico en pacientes pediátricos mediante dos tipos de tomografía de coherencia óptica de dominio espectral*. [Tesis de posgrado]. Universidad Autónoma de Madrid: <https://dialnet.unirioja.es/servlet/dctes?codigo=282954>
- Casaroli, R., Roura, M., & Optimal, G. d. (2013). Disponibilidad de recursos para pacientes con degeneración macular asociada a la edad de tipo húmedo. Estudio Optimal. *Archivos de la Sociedad Española de Oftalmología*, 88(8), 307-312. <https://doi.org/10.1016/j.oftal.2012.10.009>
- Cavichini, M., Dans, K., Jhingan, M., Amador, M., Borooah, S., Bartsch, D., . . . Freeman, W. (2020). Evaluation of the clinical utility of optical coherence tomography angiography in age-related macular degeneration. *British Journal of Ophthalmology*, 105, 983-988. <https://doi.org/10.1136/bjophthalmol-2020-316622>
- Chu, L., Bi, C., Wang, C., & Zho, H. (2024). The Relationship between Complements and Age-Related Macular Degeneration and Its Pathogenesis. *Journal of Ophthalmology*, 12, 1-14. <https://doi.org/https://doi.org/10.1155/2024/6416773>
- Deng, Y., Qiao, L., Du, M., Qu, C., Wan, L., Li, J., y Huang, L. (2021). Age-related macular degeneration: Epidemiology, genetics, pathophysiology, diagnosis, and targeted therapy. *Genes & diseases*, 9(1), 62-79. <https://doi.org/10.1016/J.GENDIS.2021.02.009>
- Edwards, M., & Lutty, G. (2021). Bruch's Membrane and the Choroid in Age-Related Macular Degeneration. *Advances in experimental medicine and biology*, 1256, 89-119. https://doi.org/10.1007/978-3-030-66014-7_4
- Elía, M., Echazarreta, E., Córdoba, E., Pérez, J., y Ramírez, J. (2020). ¿ Podemos prevenir la dehiscencia anastomótica en cirugía oncológica colorrectal mediante el empleo de la angiografía de fluorescencia con verde de indocianina?. *Revista de cirugía*, 72(3), 189-194. <https://doi.org/10.35687/s2452-45492020003514>
- Emde, L., Sassmannshausen, M., Morelle, O., Rennen, G., Holz, F., Wintergerst, M., y Ach, T. (2023). Reliability of Retinal Layer Annotation with a Novel, High-Resolution Optical Coherence Tomography Device: A Comparative Study. *Bioengineering*, 10. <https://doi.org/10.3390/bioengineering10040438>
- Farazdaghi, M., & Ebrahimi, K. (2019). Role of the Choroid in Age-related Macular Degeneration: A Current Review. *Journal of Ophthalmic & Vision Research*, 14, 78-87. https://doi.org/10.4103/jovr.jovr_125_18
- Fleckenstein, M., Keenan, T., Guymer, R., Chakravarthy, U., Schmitz, S., Klaver, C., . . . Chew, E. (2021). Age-related macular degeneration. *Nature Reviews Disease Primers*(31). <https://doi.org/10.1038/s41572-021-00265-2>

- Ferris, F. L., Wilkinson, C. P., Bird, A., Chakravarthy, U., Chew, E., Csaky, K., & Sadda, S. R. (2020). Clinical classification of age-related macular degeneration. *Ophthalmology*, *120*(4), 844-851. <https://doi.org/10.1016/j.ophtha.2012.10.036>
- Fleckenstein, M., Mitchell, P., Freund, K. B., Sadda, S., Holz, F. G., Brittain, C., & Henry, E. C. (2021). The progression of geographic atrophy secondary to age-related macular degeneration. *Ophthalmology*, *125*(3), 369-390. <https://doi.org/10.1016/j.ophtha.2017.08.038>
- García, I., López, S., & Elosua, I. (2019). Actualización en el manejo de la degeneración macular asociada a la edad. *Revista Española de Geriatria y Gerontología*, *47*(5), 2014-2019. <https://doi.org/https://www.elsevier.es/es-revista-revista-espanola-geriatria-gerontologia-124-articulo-actualizacion-el-manejo-degeneracion-macular-S0211139X12000091>
- Garcia, J., Usategui, R., Sanabria, M., Fernandez, E., Telleria, J., y Coco, R. (2022). Pathophysiology of Age-Related Macular Degeneration: Implications for Treatment. *Ophthalmic Research*, *65*, 615 - 636. <https://doi.org/10.1159/000524942>
- Gobernado, D. (2023). *Análisis de imágenes de tomografía de coherencia óptica. Aplicación en el diagnóstico de la Degeneración Macular Asociada a la Edad*. [Tesis posgrado]. Universidad de Valladolid: <https://uvadoc.uva.es/handle/10324/61393>
- Gong, J., Cai, H., Noggle, S., Paull, D., Rizzolo, L., Del Priore, L., & Fields, M. (2019). Stem cell- derived retinal pigment epithelium from patients with age- related macular degeneration exhibit reduced metabolism and matrix interactions. *Stem Cells Translational Medicine*, *9*(4), 364-376. <https://doi.org/10.1002/sctm.19-0321>
- Gualino, V., Tadayoni, R., Cohen, S., Erginay, A., Fajnkuchen, F., Haouchine, B., . . . Gaudric, A. (2018). Optical coherence tomography, fluorescein angiography, and diagnosis of choroidal neovascularization in age. related macular degeneration. *Retina (Philadelphia, Pa.)*, *39*, 1664-1671. <https://doi.org/10.1097/IAE.0000000000002220>
- Gurubaran, I., Heloterä, H., Marry, S., Koskela, A., Hyttinen, J., Paterno, J., . . . Kaarniranta, K. (2021). Oxidative Stress and Mitochondrial Damage in Dry Age-Related Macular Degeneration Like NFE2L2/PGC-1 α -/- Mouse Model Evoke Complement Component C5a Independent of C3. *Biology*, *10*. <https://doi.org/10.3390/biology10070622>
- Hammadi, S., Tzoumas, N., Ferrara, M., Meschede, I., Lo, K., Harris, C., . . . Steel, D. (2023). Bruch's Membrane: A Key Consideration with Complement-Based Therapies for Age-Related Macular Degeneration. *Journal of Clinical Medicine*, *12*. <https://doi.org/10.3390/jcm12082870>
- Hernández, L., Zamora, R., Ochoa, L., Velez, R., Zenteno, E., Gulias, R., y Gonzalez, R. (2018). Age- related macular degeneration: new paradigms for treatment and management of AMD. *Oxidative medicine and cellular longevity*, *2018*, 1-14. <https://doi.org/10.1155/2018/8374647>

- Kaarniranta, K., Błasiak, J., Liton, P., Boulton, M., Klionsky, D., & Sinha, D. (19). Autophagy in age-related macular degeneration. *Autophagy*, 388 - 400. <https://doi.org/10.1080/15548627.2022.2069437>
- Karasu, B., y Erdogan, G. (2019). Autologous translocation of the choroid and retina pigment epithelial cells(RPE) in age-related macular degeneration : Monitoring the viability of choroid and RPE patch with indocyanine green angiography(ICGA) and fundus autofluorescence(FAF). *Photodiagnosis and photodynamic therapy*. <https://doi.org/10.1016/j.pdpdt.2019.08.015>
- Kim, S., Kambhampati, S., Bhutto, I., Mcleod, D., Lutty, G., & Kannan, R. (2020). Evolution of oxidative stress, inflammation and neovascularization in the choroid and retina in a subretinal lipid induced age-related macular degeneration model. *Experimental eye research*, 203. <https://doi.org/10.1016/j.exer.2020.108391>
- Lipa, R. (2019). *aracterísticas clínicas y epidemiológicas en una cohorte de pacientes con degeneración macular asociada a la edad exudativa en tratamiento con antiangiogénicos y su relación con el resultado visual a largo plaz*. Universidad Autónoma de Madrid : <https://dialnet.unirioja.es/servlet/tesis?codigo=245442>
- Maesa, J., Baños, E., Rosario, M., y Blasco, J. (2021). Diagnostic accuracy of optical coherence tomography angiography in the detection of neovasculture in age-related macular degeneration: a meta- analysis. *Acta Ophthalmologica*, 100, e368 - e376. <https://doi.org/10.1111/aos.14979>
- Manrique, R. (2019). *Características clínicas y epidemiológicas en una Cohorte de pacientes con Degeneración Macular Asociada a la Edad Exudativa en Tratamiento con Antiangiogénicos y su relación con el resultado visual a largo plazo*. UAM: <https://repositorio.uam.es/handle/10486/689202>
- Mesa, E., Goyeneche, H., y Malo, L. (2018). Angiografía por tomografía de coherencia óptica: una nueva herramienta diagnóstica. *Revista Sociedad Colombiana de Oftalmología*, 51(1), 63-71. <https://dialnet.unirioja.es/servlet/articulo?codigo=7025783>
- Mitchell, P., Liew, G., Gopinath, B., & Wong, T. Y. (2018). Age-related macular degeneration. *The Lancet*, 392(10153), 1147-1159. [https://doi.org/10.1016/S0140-6736\(18\)31550-2](https://doi.org/10.1016/S0140-6736(18)31550-2)
- Morales, D. (2024). Manejo de la degeneración macular húmeda relacionada con la edad: revisión de la literatura. *Journal Scientific*, 8(1), 5597-3328. <https://doi.org/https://orcid.org/0000-0002-8695-5005>
- Morales, M., y Verdugo, R. (2022). Sensibilidad de la tomografía de coherencia óptica y la angiografía con fluoresceína en pacientes con diagnóstico de edema macular clínicamente significativo por retinopatía diabética. *Revista de la Facultad de Medicina*, 1(32), 54-66. <https://doi.org/10.37345/23045329.v1i32.81>
- Moreno, C. (2019). *Actualización en el tratamiento farmacológico de la degeneración macular asociada a la edad húmeda*. Universidad de Sevilla. <https://core.ac.uk/download/pdf/286563911.pdf>

- Mota, H., Sergio, E., Rodríguez, E., Fromow, J., y Roig, E. (2020). Autofluorescencia de retina en la evaluación del edema macular diabético. *Revista mexicana de oftalmología*, 94(4), 151-158. <https://doi.org/10.24875/rmo.m20000114>
- Muñoz, P., Martínez, P., & Muñoz, F. (2020). Nuevas dianas terapéuticas en el tratamiento de la degeneración macular asociada a la edad. *Archivos de la Sociedad Española de Oftalmología*, 95(2), 75-83. <https://doi.org/10.1016/j.oftal.2019.09.011>
- Orellana, J., Yokoyama, S., Agee, J., Challa, N., Freund, K., Yannuzzi, L., y Smith, R. (2018). Quantitative Fundus Autofluorescence in Non-Neovascular Age-Related Macular Degeneration. *Ophthalmic surgery, lasers & imaging retina*, 49(10), S34-S42. <https://doi.org/10.3928/23258160-20180814-06>
- Palomares, J., Rojas, S., Sánchez, J., Salas, J., Pita, I., Hernández, A., y Ramírez, J. (2019). Red de Investigación de Retinopatía Diabética: Retinopatía diabética y edema macular diabético. Artículo de revisión. *Rev Mex Oftalmol*, 93(2), 84-97. <https://doi.org/10.24875/RMO.M18000063>
- Peto, T. (2023). Understanding age-related macular degeneration. *Clinical Ophthalmology*, 39(1), 232-233. <https://doi.org/http://dx.doi.org/10.56367/OAG-039-10834>
- Pichi, F., Abboud, E., Ghazi, N., y Khan, A. (2018). Fundus autofluorescence imaging in hereditary retinal diseases. *Acta Ophthalmologica*, 96. <https://doi.org/10.1111/aos.13602>
- Pinto, F. (2016). *Abordaje de pacientes con DMAE, entrenamiento visual y ayudas ópticas*. Universidad de Valladolid. <https://uvadoc.uva.es/bitstream/handle/10324/19597/TFM-M302.pdf?sequence=1&isAllowed=y>
- Puig, C. (2020). *Degeneración Macular Asociada a la Edad: Actualización y Propuesta de Actuación Farmacéutica*. Universidad Miguel Hernández. <https://dspace.umh.es/handle/11000/8018>
- Roccatti, D. (2022). *Degeneración macular relacionada a la edad húmeda. Rasgos epidemiológicos y protocolos de tratamiento en el noreste de México*. Tecnológico de Monterrey. https://repositorio.tec.mx/bitstream/handle/11285/651232/RoccattiOrtiz_TesisEspecialidadpdfa.pdf?sequence=5&isAllowed=y
- Rohrer, B. (2018). Anaphylatoxin Signaling in Retinal Pigment and Choroidal Endothelial Cells: Characteristics and Relevance to Age-Related Macular Degeneration. *Advances in experimental medicine and biology*, 1074, 45-51. https://doi.org/10.1007/978-3-319-75402-4_6
- Romero, S., Llorens, V., Soler, A., Figueras, M., Adán, A., & Molins, B. (2021). Interlink between Inflammation and Oxidative Stress in Age-Related Macular Degeneration: Role of Complement Factor H. *Biomedicines*, 9(2), 763. <https://doi.org/10.3390/biomedicines9070763>
- Roziing, M., Durhuus, J., Nielsen, M., Subhi, Y., Kirkwood, T., Westendorp, R., y Sørensen, T. (2019). ge-related macular degeneration: A two-level model hypothesis. *Progress in Retinal and Eye Research*, 76. <https://doi.org/10.1016/j.preteyeres.2019.100825>

- Ruan, Y., Jiang, S., y Gericke, A. (2021). Age-Related Macular Degeneration: Role of Oxidative Stress and Blood Vessels. *International Journal of Molecular Sciences*, 22. <https://doi.org/10.3390/ijms22031296>
- Salimiaghdam, N., Riazi, M., Fukuhara, P., Schneider, K., y Kenney, M. (2019). Age-related Macular Degeneration (AMD): A Review on its Epidemiology and Risk Factors. *The Open Ophthalmology Journal*. <https://doi.org/10.2174/1874364101913010090>
- Sarvani, M., Kranthi, B., y Reddy, S. (2020). Fundus Fluorescein Angiography as a diagnostic tool in age-related macular degeneration. *International Journal of Advanced Research*. <https://doi.org/10.21474/IJAR01/12249>
- Seguro Social de Salud. (2019). *Guía de Práctica Clínica para el Diagnóstico y Tratamiento de la Degeneración Macular Relacionada a la Edad*. Instituto de Evaluación de Tecnologías en Salud e Investigación (IETSI). https://www.essalud.gob.pe/ietsi/pdfs/guias/GPC_DMRE_Version_extensa.pdf
- Spaide, R. F., Jaffe, G. J., Sarraf, D., Freund, K. B., Sadda, S. R., & Staurenghi, G. (2018). Consensus nomenclature for reporting neovascular age-related macular degeneration data. *Ophthalmology*, 124(5), 705-719. <https://doi.org/10.1016/j.ophtha.2017.12.028>
- Song, M., Quinn, R., Nguyen, E., Hampton, C., Sharma, R., Park, T., . . . Singeç, I. (2021). Bioprinted 3D outer retina barrier uncovers RPE-dependent choroidal phenotype in advanced macular degeneration. *Nature Methods*, 20, 149 - 16. <https://doi.org/10.1038/s41592-022-01701-1>
- Toma, C., Cillà, S., Palumbo, A., Garhwal, D., & Grossini, E. (2021). Oxidative and Nitrosative Stress in Age-Related Macular Degeneration: A Review of Their Role in Different Stages of Disease. *Antioxidants*, 10. <https://doi.org/10.3390/antiox10050653>
- Treder, M., Laueremann, J., y Eter, N. (2018). Automated detection of exudative age-related macular degeneration in spectral domain optical coherence tomography using deep learning. *Graefes Archive for Clinical and Experimental Ophthalmology*, 256, 259-265. <https://doi.org/10.1007/s00417-017-3850-3>
- Tueme, D., Salgado, E., Elguea, J., Lara, M., Rangel, H., Chapa, A., y Salgado, L. (2024). Angiografía por fluorescencia con verde de indocianina en cirugía colorrectal: análisis retrospectivo de casos y controles en México. *Revista de Gastroenterología de México*, 89(2), 186-193. <https://doi.org/10.1016/j.rgmx.2023.01.001>
- Usman, M., Iqbal, K., Ali, M., y Nafees, K. (2019). Features and Diagnostic Accuracy of Optical Coherence Tomography Angiography in Neovascular Age-related Macular Degeneration. *Cureus*, 11. <https://doi.org/10.7759/cureus.6485>
- Valentín, F. (2019). *Factores predictivos de respuesta y progresión al tratamiento intravítreo en la degeneración macular asociada a la edad de larga evolución refractaria al tratamiento con ranibizumab*. [Tesis de Maestría]. Universidad de Valladolid: <https://uvadoc.uva.es/handle/10324/39403>
- Veitia, E., y Mar, O. (2024). Obtención y optimización de imágenes de fondo de ojo mediante tomografía de coherencia óptica. *Revista Cubana de Informática Médica*, 16(1).

- <https://openurl.ebsco.com/EPDB%3A14%3A10132446/detailv2?sid=ebsco%3Aplink%3Ascholar&id=ebsco%3A178982645&crl=c>
- Verdaguer, J. (2023). Tratamiento actual de la degeneración macular relacionada con la edad. *Revista Médica Clínica las Condes*, 34(5), 335-343. <https://doi.org/https://www.elsevier.es/es-revista-revista-medica-clinica-las-condes-202-articulo-tratamiento-actual-degeneracion-macular-relacionada-S0716864023000718>
- Victori, M., & Ventura, J. (2023). Diagnóstico de DMAE. *Annals d'oftalmologia: òrgan de les Societats d'Oftalmologia de Catalunya, Valencia i Balears*, 31(4), 12. <https://dialnet.unirioja.es/servlet/articulo?codigo=9351097>
- Villanueva, A. (2024). Autofluorescencia de la Retina y su Utilidad Clínica. *Optometría Clínica y Ciencias de la Visión*, 1(4), 3-11. <https://revistaoccv.com/index.php/occv/article/view/14>
- Volz, C., Grassmann, F., Greslechner, R., Märker, D., Peters, P., Helbig, H., y Gamulescu, M. (2018). Spectral Domain Optical Coherence Tomography Allows the Unification of Clinical Decision Making for the Evaluation of Choroidal Neovascularization Activity. *Ophthalmologica*, 32-37. <https://doi.org/10.1159/000489344>
- Wang, H., Ramshekar, A., Kunz, E., & Hartnett, M. (2021). ketocholesterol induces endothelial-mesenchymal transition and promotes fibrosis: implications in neovascular age-related macular degeneration and treatment. *Angiogenesis*, 24, 583 - 595. <https://doi.org/10.1007/s10456-021-09770-0>
- Wong, T. Y., & Mitchell, P. (2019). The epidemiology of age-related macular degeneration. *Aging Health*, 5(3), 361-372. <https://doi.org/10.2217/ahe.09.76>
- Yang, M., So, K., Lam, W., & Lo, A. (2020). Novel Programmed Cell Death as Therapeutic Targets in Age-Related Macular Degeneration? *International Journal of Molecular Sciences*, 21. <https://doi.org/10.3390/ijms21197279>