



UNIVERSIDAD NACIONAL DE CHIMBORAZO

FACULTAD DE CIENCIAS DE LA SALUD

CARRERA DE ODONTOLOGÍA

TEMA:

**“CARACTERIZACIÓN RADIOLÓGICA DE ANOMALÍAS DE
FORMA Y TAMAÑO SEGÚN TIPO DE DENTICIÓN EN
PACIENTES PEDIÁTRICOS. RIOBAMBA, 2019.”**

Proyecto de investigación previo a la obtención el título de Odontóloga

Autora: Lilian Yesenia Ramos Paredes

Tutora: Dra. Paola Natalí Paredes Chinizaca

Riobamba-Ecuador

2020



UNIVERSIDAD NACIONAL DE CHIMBORAZO
FACULTAD DE CIENCIAS DE LA SALUD
CARRERA DE ODONTOLOGÍA

CERTIFICADO DEL TRIBUNAL

Los miembros del tribunal de revisión del proyecto de investigación: **“CARACTERIZACIÓN RADIOLÓGICA DE ANOMALÍAS DE FORMA Y TAMAÑO SEGÚN TIPO DE DENTICIÓN EN PACIENTES PEDIÁTRICOS. RIOBAMBA, 2019.”** Presentado por la Srta. **Lilian Yesenia Ramos Paredes** y dirigida por la **Dra. Paola Paredes Chinizaca**, una vez revisado el proyecto de investigación con fines de graduación escrito en el cual se ha constatado con el cumplimiento de las observaciones realizadas se procede a la calificación del informe del proyecto de investigación.

Por la constancia de lo expuesto:

Firma

Dra. Paola Paredes Chinizaca

TUTOR

Dr. Mauro Costales Lara

MIEMBRO DEL TRIBUNAL

Dr. Cristian Guzmán Carrasco

MIEMBRO DEL TRIBUNAL

The image shows three handwritten signatures in blue ink, each followed by a horizontal dotted line. The first signature is for Paola Paredes Chinizaca. The second signature is for Mauro Costales Lara, with a circular official stamp from the 'Ortodoncia' department of the Universidad Nacional de Chimborazo overlaid on it. The third signature is for Cristian Guzmán Carrasco, with a rectangular official stamp below it that reads 'Cristian Guzmán ODONTÓLOGO RIOBAMBA - ECUADOR'.

CERTIFICADO DEL TUTOR

La suscrita Docente-tutora de la Carrera de Odontología, de la Facultad de Ciencias de la Salud, de la Universidad Nacional de Chimborazo Dra. Paola Natalí Paredes Chinizaca, CERTIFICA, que la Srta. Lilian Yesenia Ramos Paredes, C.I: 1803978137 se encuentra apta para la presentación del proyecto de investigación de título: **“CARACTERIZACIÓN RADIOLÓGICA DE ANOMALÍAS DE FORMA Y TAMAÑO SEGÚN TIPO DE DENTICIÓN EN PACIENTES PEDIÁTRICOS. RIOBAMBA, 2019.”**y para que conste a los efectos oportunos, expido el presente certificado, a petición de la persona interesada.

El 20 enero en la ciudad de Riobamba, en el año 2020

Atentamente,



Paola Paredes Ch.
CARRERA DE ODONTOLÓGIA
FACULTAD DE CIENCIAS DE LA SALUD
UNIVERSIDAD NACIONAL DE CHIMBORAZO

Dra. Paola Paredes Chinizaca

DOCENTE TUTORA DE LA CARRERA DE ODONTOLOGÍA

AUTORÍA

Yo, Lilian Yesenia Ramos Paredes (autora), portadora de la cédula de ciudadanía número 1803978137, por medio del presente documento certifico que el contenido de este proyecto de investigación es de mi autoría, por lo que eximo expresamente a la Universidad Nacional de Chimborazo y a sus representantes jurídicos de posibles acciones legales por el contenido de esta. Así mismo, autorizo a la Universidad Nacional de Chimborazo para que realice la digitalización y difusión pública de este trabajo en el repositorio virtual, de conformidad a lo dispuesto en el Art. 144 de la Ley Orgánica de Educación Superior



Lilian Yesenia Ramos Paredes

C.I. 1803978137

AUTORA

AGRADECIMIENTO

En primer lugar, a Dios por guiarme en toda la carrera, a mi tutora Dra. Paola Paredes por su paciencia y entrega en este trabajo y a lo largo de la carrera, al Dr. Esteban Loaiza por su ayuda en la guía de esta investigación, de igual manera a la Universidad Nacional de Chimborazo y a los docentes de la carrera de odontología por guiarme en el proceso para ser una buena profesional.

Lilian Yesenia Ramos Paredes

DEDICATORIA

El presente trabajo va dedicado a Dios, por estar presente en todo momento guiándome por el camino correcto, a la Virgen María por brindarme la fuerza para salir adelante. Dedico a mis padres Edwin y Lilia porque gracias a su esfuerzo, cariño, ayuda y gran paciencia, pude culminar con mis estudios, por siempre confiar en mí y estar en todo momento junto a mí. A mi hermano Javier que con su inocencia y carisma me llenaba de amor y cariño todos los fines de semana, has sido un motor para seguir a delante. A ti papito Nuco porque desde el cielo siempre me estas cuidado e intercediendo por mí en todo este proceso.

Lilian Yesenia Ramos Paredes

RESUMEN

Las anomalías dentales son alteraciones de la estructura dental causadas por factores genéticos y/o ambientales, con afectación al desarrollo embriológico del diente, con cambios de forma, número, tamaño, estructura y color. El objetivo de este estudio fue caracterizar radiológicamente las anomalías de forma y tamaño según tipo de denticiones en pacientes pediátricos. Se realizó un estudio observacional-analítico de corte transversal con 70 radiografías panorámicas de pacientes pediátricos comprendidos de 3 a 12 años de edad, que asistieron a un centro radiológico en la ciudad de Riobamba. Se excluyeron radiografías elongadas, distorsionadas. Como anomalías dentales se consideraron la fusión, germinación, concrecencia, raíces supernumerarias, dilaceración, diente invaginado, macrodoncia, microdoncia, raíces cortas. La dilaceración se constituyó la anomalía dental con mayor prevalencia en los pacientes, seguido de la microdoncia, macrodoncia, diente invaginado. Los pacientes que presentaban dentición definitiva presentaban más anomalías dentarias. Se concluyó que las anomalías más frecuentes fueron de forma, presentando más dientes con dilaceración, y en las anomalías de tamaño se presentaron en mayor cantidad la microdoncia.


Palabras clave: anomalías dentarias, radiografía panorámica, dilaceración, dentición definitiva

ABSTRACT

Dental anomalies are alterations of the dental structure caused by genetic and environmental factors, affecting the embryological development of the tooth, influencing changes in shape, number, size, structure, and color. The objective of this study was to radiologically characterize anomalies of shape and size according to the type of dentitions in pediatric patients. An observational-analytical cross-sectional study was carried out with 70 panoramic radiographs of pediatric patients from 3 to 12 years old, who attended a radiological center in the city of Riobamba. Elongated, distorted radiographs were excluded. Dental anomalies, fusion, germination, concrescence, supernumerary roots, dilaceration, invaginated tooth, macrodoncia, microdontia, short roots were considered. Dilaceration was the dental anomaly with the highest prevalence in patients, followed by microdontia, macrodontia, invaginated tooth. The patients who presented definitive dentition contained more dental anomalies. It was concluded that the most frequent anomalies were in the form presenting more teeth with dilaceration, and in the anomalies of size the microdontia appeared in greater quantity. The dentition that presented the highest index of anomalies was the definitive dentition, presenting more in men than in women.

Keywords: dental anomalies, panoramic radiography, dilatation, definitive dentition




Reviewed by: Marcela González R.
English Professor

ÍNDICE DE CONTENIDO

CERTIFICADO DEL TRIBUNAL.....	ii
CERTIFICADO DEL TUTOR.....	iii
AUTORÍA	iv
AGRADECIMIENTO	v
DEDICATORIA.....	vi
RESUMEN	vii
ABSTRACT	viii
1.INTRODUCCIÓN.....	1
2.PLANTEAMIENTO DEL PROBLEMA.....	3
3.JUSTIFICACIÓN	5
4.OBJETIVOS	6
4.1. Objetivo general	6
4.2. Objetivos específicos	6
5.MARCO TEÓRICO	7
5.1. Fecundación.....	7
5.2. Etapas del desarrollo intrauterino	7
5.2.1. Período pre-embrionario.....	7
5.2.1.1. Capas germinativas.....	7
5.2.2.1. Fase embrionaria.....	8
5.2.2.2. Características del desarrollo embrionario	8
5.2.3. Periodo fetal.....	8
5.3. Odontogénesis	9
5.4. Dentición	11
5.4.1. Dentición decidua	11
5.4.1.1. Secuencia y cronología de erupción	11
5.4.1.2. Características de dientes deciduos	12

5.4.2. Dentición mixta	12
5.4.3. Dentición permanente.....	13
5.4.3.1. Características de dientes permanentes	13
5.5. Anomalías dentarias	13
5.5.1. Anomalías de forma.....	14
5.5.1.1. Germinación	14
5.5.1.2. Fusión... ..	14
5.5.1.3. Diente invaginado.....	15
5.5.1.4. Dilaceración.....	15
5.5.1.5. Taurodontismo.....	15
5.5.1.6. Concrecencia.....	16
5.5.2. Anomalías de tamaño	16
5.5.2.1. Macrodoncia	16
5.5.2.2. Microdoncia.....	17
5.5.2.3. Enanismo radicular	17
5.5.3. Anomalías de número.....	18
5.5.3.1. Anodoncia.....	18
5.5.3.2. Oligodoncia	18
5.5.3.3. Hipodoncia	18
5.5.3.4. Supernumerarios.....	18
5.6. Radiografías panorámicas.....	19
5.6.1. Ventajas radiografía panorámica	19
5.6.2. Desventajas radiografía panorámica.....	20
6. METODOLOGÍA.....	21
6.1. Tipo de investigación	21
6.2. Diseño de investigación.....	21
6.3. Población de estudio.....	21

6.4.Criterios de Selección.....	21
6.5.Entorno	21
6.6.Recursos.	21
6.6.1.Bienes... ..	21
6.6.2.Servicios	22
6.6.3.Humanos.....	22
6.7.Técnicas e instrumentos	22
6.8.Análisis estadístico.	22
6.9.Operacionalización de las variables	23
6.9.1.Variable independiente:.....	23
6.9.2.Variable dependiente:.....	24
7. RESULTADOS	25
8.DISCUSIÓN.....	36
9.CONCLUSIONES.....	38
10.RECOMENDACIONES	39
11.BIBLIOGRAFÍA.....	40
12. ANEXOS.....	46

ÍNDICE DE TABLAS

Tabla Nro. 1. Recursos de bienes	21
Tabla Nro. 2. Recursos de servicios	22
Tabla Nro. 3. Recursos de humanos	22
Tabla Nro. 4. Anomalías dentarias	23
Tabla Nro. 5. Tipo de denticiones	24
Tabla Nro. 6. Frecuencia de género.....	25
Tabla Nro. 7. Frecuencia de las anomalías dentarias de forma	26
Tabla Nro. 8. Frecuencia de las anomalías dentarias de tamaño.....	27
Tabla Nro. 9. Anomalías de forma según tipo de dentición	32
Tabla Nro. 10. Anomalías de tamaño según tipo de dentición.....	34

ÍNDICE DE GRÁFICOS

Gráfico Nro. 1. Frecuencia de género.....	25
Gráfico Nro. 2. Frecuencias de anomalías dentarias de forma.....	26
Gráfico Nro. 3. Frecuencia de las anomalías dentarias de tamaño.....	27
Gráfico Nro. 4. Predominancia de las anomalías de forma en las piezas dentales deciduas	28
Gráfico Nro. 5. Predominancia de las anomalías de forma en piezas dentales permanentes	29
Gráfico Nro. 6. Predominancia de anomalías de tamaño en piezas dentales deciduas	30
Gráfico Nro. 7. Predominancia de anomalías de tamaño en piezas dentales definitivas	31
Gráfico Nro. 8. Anomalías de forma según tipo de dentición.....	33
Gráfico Nro. 9. Anomalías de tamaño según tipo de dentición.....	34

1. INTRODUCCIÓN

La presente investigación tiene por objetivo caracterizar las anomalías dentales radiológicamente evaluables que se encuentren frecuentemente, las anomalías se definen como una alteración de la normalidad de la estructura dental desencadenadas por factores genéticos y/o ambientales ⁽¹⁾ afectando al desarrollo embriológico del diente y que puede influir en el cualquier cambio de forma, número, estructura, tamaño y como consecuencia lleva a una mala función (oclusión) y estética de los dientes. ⁽²⁾

Esta investigación surge del interés por identificar las anomalías dentales más frecuentes presentes en la población infantil y así poder extender el conocimiento acerca del tema. Conocer el porcentaje y la frecuencia de anomalías en un grupo de estudio de la ciudad de Riobamba, debido a que no se registran datos sobre estas anomalías en la provincia de Chimborazo.

La radiografía panorámica o también llamada ortopantomografía es utilizada como examen complementario para obtener un diagnóstico definitivo referente al periodo patológico o con afectación en las estructuras del sistema estomatognático. Esta imagen proporciona una visión global de los dos tercios inferiores de la cara, se muestra el maxilar, la mandíbula, articulaciones y senos maxilares. Especialmente es utilizada para detectar las etapas de desarrollo dental o anomalías, traumas o lesiones inflamatorias, es una de las imágenes más cómodas para los pacientes al momento de tomar la imagen. ⁽³⁾

Las anomalías dentales de tamaño etiológicamente en su mayoría están determinadas genéticamente, si el diente se presenta de menor tamaño se dice que es provocado por el debilitamiento del órgano del esmalte que fue afectado en el periodo de diferenciación.

⁽⁴⁾ En la microdoncia se presentan dientes con un tamaño menor a lo normal, a causa de diversos factores en mayor proporción genéticos y en algunos casos ambientales. ⁽⁵⁾

La macrodoncia es cuando el diente o un grupo de dientes se encuentran más grandes de lo regular, en referencia a los demás dientes, este tipo de anomalía muestra un patrón de herencia autosómica dominante en un alto porcentaje o pueden llegar a ser de origen idiopático. Esta patología se puede dividir en macrodoncia parcial y macrodoncia generalizada. ⁽⁶⁾

En las anomalías de forma, su etiología es de tipo ambiental y genético, estas anomalías presentan alteración en la anatomía del diente, su afectación se origina en la unión embriológica o en las fases preeruptivas y suelen afectar con mayor incidencia en la dentición temporal.

La fusión dental se da por la unión de la dentina de dos dientes formando un único diente. La germinación es cuando un solo germen dentario se intenta dividir dando lugar una corona bífida.⁽⁷⁾

Los profesionales de la salud oral que atienden en la consulta niños deben tratar de reconocer y poder diferenciar características comunes de anomalías de la cavidad bucal que necesitan ser diagnosticadas y tratadas, y para ello se necesita identificarlas en forma clínica y radiográfica. Los odontólogos especialistas como odontopediatras, ortodoncistas y rehabilitadores son los que en su mayoría se encargan de diagnosticar las anomalías y devolverles la armonía dentaria, mejorando su función, estética.⁽⁸⁾

2. PLANTEAMIENTO DEL PROBLEMA

La dentición de los seres vivos es compleja, los mecanismos que forman los dientes son iguales, con estructuras parecidas, pero se diferencian en su tamaño y su forma según la especie. Ciertas unidades pueden estar ausentes ya que no tienen o les falta desarrollo. ⁽⁹⁾

La odontogénesis es el proceso en el cual se produce el desarrollo del diente, donde se forman los elementos dentales, en la mandíbula y en el maxilar; afectan capas germinativas, y si se producen algún tipo de alteración tendríamos anomalías dentarias, afectando el órgano dental en su desarrollo. ^{(10) (11)}

A nivel mundial, las anomalías dentarias son la tercera causa de pérdida dental, llegando a afectar la funcionalidad armónica del sistema estomatognático. ⁽¹²⁾ En la India en el distrito Sur de Andhra Pradesh, se realizó una investigación que determinó la prevalencia de anomalías orales y dentales en el cual examinaron 568 niños, de 3 a 15 años, en el cual las anomalías con mayor frecuencia fue la microdoncia (22.72%), fusión (11.36%), se encontró un 52.30% en los niños de 6 a 12 años con alto porcentaje de prevalencia de anomalías dentales. ⁽¹³⁾

En el Sudeste de Irán la anomalía más registrada fue taurodontismo (5.38%) seguido de la invaginación dental (1.4%) en un estudio de 1172 radiografías panorámicas ⁽¹⁴⁾. En Francia, en una investigación realizada en el hospital de Nantes donde fueron examinados 550 pacientes en la que se concluyó que el taurodontismo fue la anomalía más común con un (15.06%). ⁽¹⁵⁾ En Colombia se realizó un estudio de corte transversal donde sus resultados indicaron que cuenta con mayor prevalencia en anomalías de tamaño la microdoncia representan un 5.1%, en este país el género que más anomalías presentaba era el sexo masculino de un total de 277 pacientes. ⁽¹⁶⁾

En Ecuador diversos autores mencionan que el diagnóstico temprano de estas anomalías dentarias permite tratar adecuadamente al paciente, nos permite seleccionar la opción de tratamiento de acuerdo a lo que necesite y así poder evitar complicaciones a futuro, como por ejemplo alteración en la erupción, apiñamiento, desplazamiento, retención, mal oclusión entre otras. ⁽¹⁷⁾

En la parroquia de Sangolquí Ecuador se realizó un estudio en niños de 7 a 12 años se analizaron 236 radiografías de pacientes en el año 2015, el 18,6% presentó algún tipo de anomalía dentaria: la dilaceración 8,9%, la fusión en 1,8%. Se encontró anomalías de

tamaño siendo la microdoncia la de mayor incidencia con el 5,4% y la macrodoncia con el 3.6% ⁽¹⁸⁾ En la Universidad Central del Ecuador se realizó un estudio de anomalías dentarias en 257 pacientes atendidos en los quirófanos de esta universidad durante octubre de 2013 y agosto de 2015, se encontró que el taurodontismo está presente en 1.31% la fusión 0,13%, dilaceración en 11.84%, la macrodoncia 0,39% y microdoncia en 1,83%. ⁽¹⁹⁾

Es muy poca la información que se tiene acerca de anomalías dentales en el Ecuador. En la actualidad se están realizando investigaciones mediante radiografías para observar las alteraciones de las piezas dentales. Es por ello que se ha visto la necesidad de realizar este estudio con datos actualizados existentes, que permita determinar la prevalencia de anomalías dentarias tanto en su forma, número y tamaño, en las distintas denticiones que se presenten. ⁽²⁰⁾

3. JUSTIFICACIÓN

La investigación se realiza considerando la importancia de determinar la prevalencia de anomalías dentales de forma y tamaño en dentición temporal, mixta y permanente en pacientes de 3 a 12 años que acudieron al centro radiológico en la ciudad de Riobamba.

Es importante conocer las anomalías dentales y la frecuencia con la que aparecen presentando complicaciones estéticas, funcionales y fisiológicas a nivel dental y sistémico. La recolección de los datos en esta investigación contribuirá al profesional odontólogo conocer en la población infantil la frecuencia de anomalías dentales. La investigación es factible económicamente ya que el centro radiológico privado contribuye a la donación de las radiografías panorámicas, para obtener los datos necesarios y realizar la investigación. Ya que la mayoría de investigación se maneja de manera informática.

En el ámbito académico es viable el estudio en virtud de que se utiliza la radiografía como guía de diagnóstico para reconocer las anomalías dentales más frecuentes en la población que no son de fácil diagnóstico clínico, y gracias a esta , se realiza un correcto diagnóstico, plan de tratamiento y pronostico que mejorará el nivel de calidad de vida de los pacientes. Los principales beneficiarios son los odontólogos, docentes y estudiantes de la carrera de odontología, conocerán aportes acerca de las anomalías dentarias que se produce en la zona.

4. OBJETIVOS

4.1. Objetivo general

- Caracterizar radiológicamente las anomalías de forma y tamaño según tipo de denticiones en pacientes pediátricos.

4.2. Objetivos específicos

- Describir los tipos de anomalías dentarias de forma y tamaño más frecuentes en pacientes pediátricos mediante radiografías.
- Identificar radiográficamente las anomalías de forma según el tipo de dentición y su predominancia en piezas dentales.
- Identificar radiográficamente las anomalías de tamaño según el tipo de dentición y su predominancia en piezas dentales.
- Determinar los tipos de dentición en relación con las anomalías dentales de forma y tamaño

5. MARCO TEÓRICO

5.1. Fecundación

La fecundación se forma de manera interna, dentro del cuerpo de la mujer, para ello es necesario el ovulo y el espermatozoide, dos gametos que darán como resultado un cigoto. El semen es depositado en la vagina que contiene cientos de miles de espermatozoides, pero solo unos cuantos podrán llegar hasta el óvulo y solo uno atravesara la membrana plasmática del óvulo y producir la fecundación: ⁽²¹⁾

En el primer día el óvulo se fecunda en la trompa de Falopio, entre el segundo y quinto día avanza hacia el útero, en la cavidad uterina el embrión anida durante el 6to y 7mo día. ⁽²¹⁾

5.2. Etapas del desarrollo intrauterino

5.2.1. Período pre-embionario

En el embarazo ocurren diferentes fases, esta es la más corta, ocurre desde el momento que se da la fecundación, seguida por la mitosis y meiosis aquí es donde se forma la mórula, la blástula y finaliza en la semana número tres, donde se implanta en el útero y formara la placenta. Aquí empieza a desarrollarse el nuevo ser. En esta etapa si existe presencia de agentes teratógenos es decir de agentes nocivos como infecciones, ingerir determinadas sustancia, enfermedades de la madre, puede afectar al preembrión ⁽²²⁾

5.2.1.1. Capas germinativas

Las capas germinativas forman órganos y sistemas estas se forman durante la gastrulación, pasan por procesos de división, migración, agregación y diferenciación de patrones. ⁽²³⁾

Ectodermo, se origina durante la primera semana, crea el sistema nervioso central y periférico, esmalte dentario, meninges del cerebro, ojos, oídos, nariz, piel, y medula espinal. ⁽²⁴⁾

Endodermo origina órganos internos como el tracto digestivo y respiratorio, timo, hígado, vejiga, en la segunda semana de desarrollo, aquí adopta la denominación de embrión bilaminar. ⁽²³⁾

Mesodermo se forma de la migración de las células del ectodermo y endodermo, origina tejido conjuntivo, huesos, corazón, cartílagos, vasos sanguíneos, órganos sexuales, se desarrolla desde la tercera semana de desarrollo conocida como embrión trilaminar.

5.2.2.1. Fase embrionaria

El periodo embrionario es el proceso donde se forman todos los aparatos y sistemas del ser humano. Ocurre de la cuarta a la octava semana. En este periodo se diferencian tres capas germinativas las cuales dan origen al nuevo ser humano. En este periodo puede ocurrir malformaciones congénitas importantes si el embrión se encuentra afectado por factores teratogénicos. ⁽²³⁾

El crecimiento es la fase que da lugar a la división celular y a todo lo que conlleva. ⁽²⁴⁾

Morfogénesis, en esta fase se produce el desarrollo de la forma, tamaño y ciertas características de un órgano. Es un proceso complejo que controla la regulación de genes. ⁽²³⁾

Diferenciación, esta es la fase que se encarga de organizar las células en patrones específicos y llevan a cabo las funciones especializadas.

5.2.2.2. Características del desarrollo embrionario

- Cuarta semana: Se producen cambios importantes en la configuración corporal. Por el día 24 se pueden ver los arcos faríngeos. La mandíbula y la prominencia del maxilar es creada por el primer arco faríngeo. ⁽²⁴⁾
- Quinta semana: Se produce menos configuración corporal, la cabeza crece mucho más que otras regiones. ⁽²⁵⁾
- Sexta semana: Embriones pueden presentar reflejos si existe contacto. El conducto auditivo externo está formado por los montículos auriculares.
- Séptima semana: en esta semana inicia la osificación de huesos, empiezan por las extremidades superiores. Existen más espacios en las hendiduras que se encuentran entre los dedos de las manos. ⁽²⁵⁾

5.2.3. Periodo fetal

Este periodo es el más largo del embarazo aproximadamente va desde la sexta semana hasta el momento del parto. En esta etapa ocurre el desarrollo y la maduración de las estructuras de este ser. Se produce la diferencia del sexo, según el cromosoma que llevaba el espermatozoide. ⁽²²⁾

Las estructuras más cercanas a la cabeza y a la médula espinal son las que se formaran en primer lugar. ⁽²²⁾

5.3. Odontogénesis

La odontogénesis está regulada por la interacción del epitelio oral y el mesénquima neural a partir de la 5ta semana de desarrollo embrionario. La odontogénesis es el proceso de desarrollo dental, en el cual se produce la formación de los elementos dentarios que nace en el seno de los huesos maxilares ^{(26). (27)}

Los dientes se desarrollan por invaginaciones de tipo epiteliales, normalmente inicia su formación desde la porción anterior del maxilar y se dirigen hacia posterior. Todos se desarrollan de manera paulatina y gradual. ⁽²⁷⁾

El desarrollo de los órganos dentarios da como origen a dos clases de dientes: dientes deciduos y dientes permanentes.

Hay dos capas que participan en la formación de los dientes, el epitelio ectodérmico que formara el esmalte y el ectomesenquima encargado del complejo dentino-pulpar y saco dentario ⁽²⁸⁾.

La odontogénesis tiene dos fases: morfogénesis y la histogénesis.

➤ La morfogénesis o también llamada morfodiferenciación se encarga del desarrollo y formación de la corona y raíz.

Se crean dos estructuras: lámina vestibular y lámina dentaria.

○ Lámina vestibular: sus células se agrandan y forman una hendidura que constituye el surco vestibular.

○ Lamina dentaria: en la octava semana forman los dientes temporales y en el quinto mes se encargará de los dientes permanentes.

➤ La histogénesis es la citodiferenciación por la formación de los diferentes tipos de tejidos del diente. La histogénesis del esmalte se la llama amelogenesis, la de la dentina dentinogenesis y cementogenesis que corresponde al periodonto de inserción. ⁽²⁹⁾

Los estadios del germen dentario se dividen en brote o yema, casquete, campana inicial, campana y folículo dentario.

▪ El estadio de brote es breve, dará origen al órgano del esmalte y formarán este tejido. Cuando existe afectación en este estadio de brote es posible que se presenten diferentes anomalías como hipodoncia (ausencia de hasta 6 dientes) oligodoncia

(ausencia de 6 o más dientes), anodoncia ausencia total de dientes. Si existe extra desarrollo de gérmenes dentario origina los dientes supernumerarios.

- Estadio de Casquete, adquiere la forma de casquete, dará origen a la papila dentaria. El saco dentario rodea el casquete.
- Estadio de campana, ocurre en las semanas 14 a 18 de vida intrauterina, se producen modificaciones estructurales del órgano del esmalte, papila dentaria y saco dentario. (30) (31)
- Estadio terminal o folículo dentario, cuando se puede identificar los bordes incisales o las cúspides dentarias, es decir la presencia de esmalte sobre la dentina y con esto el esmalte empieza su fase de mineralización. (32)

Según Mercedes Constanza, en el cuarto mes de vida intrauterina aparece el primer molar permanente, posterior, el segundo y tercer molar comienza su desarrollo después del nacimiento, entre el cuarto y quinto año. (30)

La dentinogenesis es cuando inicia la formación de la dentina, este acontecimiento ocurre antes que se forme el esmalte. Tiene distintos estadios de formación y por ello existen varios tipos de dentina: predentina, dentina primaria, dentina secundaria y dentina terciaria. Los odontoblastos migran hacia el centro del diente y se produce el proceso odontoblasticos que origina cristales de hidroxiapatita, mineralizando la matriz a la cual se la llama predentina. La dentina primaria, se da cuando los odontoblastos se hipertrofian y en la elaboración de matriz extracelular rico en colágeno, lípidos. La dentina secundaria se produce desde la raíz dentaria, esta dentina secundaria se sigue desarrollando a lo largo de la vida del diente. La dentina terciaria o reparadora se produce para recibir respuestas a estímulos como el bruxismo, caries. (33)

La amelogenesis o formación del esmalte se produce en dos períodos: fase secretora y fase de maduración. En la primera fase las proteínas y matriz orgánica empiezan a mineralizarse, los ameloblastos producen proteínas de esmalte para forjar su matriz, junto con la enzima fosfatasa alcalina que la mineraliza parcialmente, este tejido se lo puede observar sobre el tercer y cuarto mes del embarazo, en la segunda fase, la de maduración, los ameloblasto cumplen la función de transportar hacia fuera del esmalte sustancias que fueron creadas en la fase secretora y así completaras la mineralización del diente. (33)

5.4. Dentición

La dentición de los seres humanos se considera heterodonta, refiere a los animales que poseen más de una morfología dental en este caso los humanos tienen incisivos, caninos, premolares y molares. La dentición se representa en dos formas durante toda la vida: 20 piezas dentales de leche y 32 piezas dentales permanentes que se presentan en la edad adulta. ⁽³⁴⁾

Los dientes de leche son reemplazados paulatinamente por los dientes definitivos. Los molares permanentes no tienen dientes antecesores, se originan por un brote subepitelial de los molares deciduos. Los molares de leche son renovados por premolares permanentes ⁽³⁴⁾

5.4.1. Dentición decidua

Entre la sexta y séptima semana de vida intrauterina, se forma la dentición decidua, la lámina dental es la que da origen a esta dentición. La calcificación comenzará entre el cuarto y sexto mes, se calcifican los dientes incisivos centrales inferiores, los superiores, a su vez el primer molar, continúan los incisivos laterales seguido de los caninos y segundos molares. Mientras la dentición decidua se va calcificando los gérmenes de la dentición permanente ya se va formando. ⁽³⁵⁾

La función de los dientes temporales son diversas, una de ellas es la estética, se encargando de dar armonía al rostro, algunas ocasiones se pierden piezas dentales que causan traumas psicológicos y afectan en la autoestima del paciente pediátrico. ⁽³⁶⁾

La masticación es otra de las funciones importantes para el desarrollo dental y óseo ya que este se estimula gracias a la masticación, todos los dientes cumplen diversas funciones con los alimentos y forman el bolo alimenticio para que el niño pueda tener los nutrientes necesarios. ⁽³⁶⁾ Mantener el espacio en los arcos dentarios para que los dientes permanentes erupcionen de manera correcta es decir alineados unos con otros. La fonación también es importante ya que permite la articulación de consonantes y palabras.

5.4.1.1. Secuencia y cronología de erupción

Existen tres etapas para mencionar el periodo de erupción: inicia a los 6 meses con la erupción de los incisivos centrales, seguido de los incisivos laterales superiores enseguida erupcionan los incisivos laterales inferiores. Existe un periodo de descanso de

4 a 6 meses. La segunda etapa empezará su proceso a los 16 meses con la erupción de los primeros molares y a los 20 meses se produce la erupción de los caninos y existe un periodo de descanso. La tercera y última etapa, se da a los 2 años y medio con la erupción de los segundos molares y completa así la erupción de la dentición temporal ⁽³⁵⁾.

5.4.1.2. Características de dientes deciduos

La corona de los dientes deciduos es más pequeña que los dientes permanentes, tanto en sentido vertical, transversal o sagital. El diámetro mesio-distal es mayor que la longitud cervicoincisal, (más ancho que alto). La corona clínica de los dientes es más acampanada en las superficies vestibulares y linguales. ⁽³⁷⁾

El esmalte y la dentina son capas más delgadas compadas con las capas de los dientes permanentes. El esmalte aproximadamente tiene un espesor de 1 mm. Los puntos de contacto de estos dientes se convierten en zonas de contacto más amplias y aplanadas. ⁽³⁷⁾

Los dientes de leche son llamados así por la característica de su color, un color blanco leche. La maduración de estos dientes es de menor tiempo. ⁽³⁷⁾

Las raíces de los dientes primarios en comparación a la corona clínica son largas y delgadas. En dientes anteriores sus raíces son más estrechas mesio-distal en comparación a los dientes permanentes. ⁽³⁷⁾

Radicularmente estos dientes que solo tienen una raíz presentan desviación dirigida a vestibular, para que por palatino el germen del diente permanente se aloje. Y en los molares las raíces se encuentran de forma divergentes ya que tienen debajo el germen del diente permanente que quiere salir. ⁽³⁷⁾

El volumen de la pulpa del diente deciduo es muy amplio, la pulpa sigue el contorno del diente, los molares inferiores deciduos tienen mayor volumen de pulpa que los molares superiores. Los cuernos pulpares se hallan justo en cada cúspide y suelen estar muy marcados. ⁽³⁷⁾

5.4.2. Dentición mixta

La dentición mixta es una etapa de transición en la que se desarrollan cambios en las piezas dentales y aparición de más números de piezas para concluir con la oclusión.

Inicia con la erupción o brote del primer molar definitivo aproximadamente a los 6 años de edad y finaliza con la pérdida total de la dentición decidua y la erupción de las piezas dentales definitivas. ⁽³⁸⁾

El primer molar definitivo confiere la relación Antero-posterior en la llave de la oclusión y los incisivos permanentes determinan el overbite (sobre mordida vertical) y overjet (sobre mordida Horizontal) ⁽³⁸⁾

5.4.3. Dentición permanente

La secuencia y la cronología de la dentición permanente se dan en tres fases. Empieza a los 6 años con la aparición de los incisivos centrales, incisivos laterales y primeros molares, esta primera fase finaliza aproximadamente a los 8 años de edad. Existe un periodo de descanso en la erupción, mientras se van desarrollando las piezas. La segunda fase da apertura con la aparición de los premolares, caninos y segundos molares tanto superiores como inferiores esta segunda fase de erupción está comprendida entre los 9 años hasta los 13 años. ⁽³⁸⁾

El primero molar es una de las piezas más importantes ya que participa en la masticación y la oclusión y ayuda a determinar la llave de la oclusión, la dimensión vertical, si la pieza se pierde prematuramente causaría diversas consecuencias como pérdida de la función, trastornos en ATM, desviación de piezas dentales, afectación la línea media. ⁽³⁹⁾

5.4.3.1. Características de dientes permanentes

Los dientes permanentes o definitivos tienen un color blanco- amarillento debido a la calcificación, los dientes son duros, por la cantidad de esmalte que deben resistir desgaste físico-químicos y microbianos. La proporción de esmalte es mayor en los dientes permanentes, contienen más espesor de dentina, conductos radiculares más amplios y por tanto las raíces son más gruesas ⁽³⁷⁾

5.5. Anomalías dentarias

Las anomalías dentarias son causadas por las variaciones genéticas, ambientales o que se adquieren durante las etapas de la odontogénesis. Este tipo de alteraciones en las piezas dentales provocan pérdida de la normalidad biológica, funcional, anatómica y estética y pueden llegar a tener resultados graves como quistes, caries dental,

reabsorciones radiculares, mal posición dentaria, y enfermedad periodontal. Existen varios tipos de alteraciones, de número, forma, tamaño, estructura. ⁽²⁾

Según la etapa en la que ocurra la anomalía se verán comprometidas las diferentes denticiones tanto la temporal como la permanente o ambas. Existe un patrón de desarrollo definido y por lo tanto es posible determinar en qué periodo fue afectado con la anomalía que se observa. ⁽⁴⁰⁾

5.5.1. Anomalías de forma

5.5.1.1. Germinación

La germinación el germen dental se divide en dos y este intenta formar dos dientes es decir formando dos coronas, y estas con una sola raíz y un conducto radicular. Ocurre más en la dentición temporal pero se observa en las dos denticiones. ⁽⁴¹⁾

La etiología de la germinación es diversa ya que puede darse por un trauma o puede ser por herencia genética. En dientes anteriores este tipo de anomalía causa un aspecto desagradable ya que se muestra un aspecto diferente a lo normal. Los incisivos centrales superiores son los más afectados por esta anomalía. ⁽⁴²⁾

En las Radiografías se observa alteración del tejido pulpar y esmalte, presentando una sola raíz con un conducto radicular y dos coronas con dos cámaras pulpares. ⁽²⁰⁾

5.5.1.2. Fusión

La fusión se da cuando se unen dos gérmenes dentarios. Esta anomalía se presenta en la etapa de formación del diente, cuando ocurre la formodiferenciación los gérmenes dentales se fusionan a nivel de la dentina. La etiología es variada, una causa posible es la presión que ejerce y comprime los brotes dentales durante el desarrollo. Se puede observar por traumas, factores genéticos y ambientales. La fusión dental se encuentra en pacientes que presentan síndromes como la displasia condroectodérmica y acondroplasia. Este tipo de anomalías trae consigo problemas estéticos y endodónticos ⁽⁴³⁾ Ocurre también con frecuencia en la dentición temporal. Los dientes más involucrados son los incisivos y caninos. ⁽⁴¹⁾

La mayoría los dientes que se encuentran con la anomalía de fusión no presentan dolor, son asintomáticos, no requiere tratamiento de conducto radicular a menos que presente necrosis por caries. ⁽⁴³⁾

Clínicamente la fusión presenta la unión de las dos piezas dentarias y muchas veces se produce esmalte muy delgado, afectando a la higiene y provocando acumulación de placa bacteriana que luego formara caries dental.

Radiográficamente la fusión si es completa se presenta con una cámara pulpar y un solo conducto radicular, si es una fusión incompleta se muestra con dos coronas, dos conductos radiculares unidos en esmalte. ⁽²⁰⁾

5.5.1.3.Diente invaginado

El diente invaginado es una anomalía en la cual la pieza dental tiene una invaginación del órgano del esmalte en la papila dental antes de que ocurra el proceso de calcificación de los tejidos dentales. La etiología no está clara. Según Oehler ⁽⁴⁴⁾ las anomalías del esmalte se demuestran en el proceso de desarrollo del diente, puede estar afectado por una infección, traumatismo o genética colocándolos como factores contribuyentes. ⁽⁴⁵⁾

El diente invaginado presenta una cúspide accesoria, como una protuberancia, ésta anomalía está sobre el esmalte, en la cara oclusal y en dientes posteriores, aunque suele estar presentes en dientes anteriores. ⁽⁴⁶⁾Se presenta con repetición en incisivos laterales superiores permanentes. ⁽⁴⁷⁾

En este tipo de anomalías es probable que exista caries prematura e infecciones pulpares ⁽⁴⁷⁾

5.5.1.4.Dilaceración

Se produce cuando las raíces hacen un cambio brusco de dirección, ⁽⁴¹⁾ no está alineado normalmente con la corona. Puede ir de una mínima angulación a una desviación total, afectando a cualquier parte de la raíz ⁽⁴⁸⁾.Esta anomalía se puede dar por un traumatismo en el diente deciduo afectando a la raíz del diente permanente, y cuando no existe trauma su causa es de alteración en el desarrollo del diente. ⁽⁴⁹⁾

Se puede observar mediante radiografías, cuando la raíz presenta algún tipo de curvatura ⁽⁴¹⁾

5.5.1.5.Taurodontismo

El taurodontismo (Diente de toro) es una anomalía que presenta cambio en la forma del diente el piso de la cámara pulpa se desplaza hacia apical, la cámara pulpar se observa

verticalmente alargada, se incrementa la distancia de la cara oclusal y los túbulos dentinarios y existe una falta de constricción en la unión cemento-esmalte, ⁽¹⁴⁾.

Es un trastorno por falla en la membrana de la vaina epitelial de Hertwig, en el nivel horizontal para invaginarse correspondiente. Los molares permanentes son las piezas dentales que se encuentran afectados por este tipo de anomalía ⁽⁵⁰⁾

El taurodontismo se lo puede asociar a síndromes como Klinefelter, trisomía 21 o Hipofosfatasa. ⁽⁵⁰⁾

Clínicamente no se puede observar el taurodontismo. Existe complicaciones pulpares y por ello el tratamiento endodóntico es muy difícil porque la cámara pulpar es muy grande. Esta anomalía es poco frecuente.

5.5.1.6. Concrecencia

La concrecencia es la fusión de la raíz con el cemento de dos piezas dentales. Es una anomalía poco frecuente, causado por un traumatismo o apiñamiento dental, donde las raíces dentales están próximas. ⁽⁵¹⁾

Cawson argumenta que en algunas ocasiones la concrecencia es causada por hipercementosis que ocurren en dientes contiguos. Saap clasifica la concrecencia como anomalía de forma. Los molares superiores son los más afectados con este tipo de anomalía. Se puede observar solo en radiografías, si se necesita realizar una extracción es importante la toma de la radiografía para no ocasionar complicaciones en la extracción. ⁽⁵¹⁾

5.5.2. Anomalías de tamaño

Las anomalías de tamaño se pueden dar como resultado de alteraciones neurogénicas o vasculares. Estas pueden afectar de manera estructural al diente afectándolo en una parte o en su totalidad. Se pueden dar de formar coronal o radicular. Pueden ver este tipo de anomalías en uno, varios o todos los dientes. ⁽⁵²⁾

Las anomalías de tamaño que son localizadas suelen aparecer más en dentición permanente. ⁽⁵²⁾

5.5.2.1. Macrodoncia

La macrodoncia es el aumento del tamaño del diente, es decir que aumenta más de lo normal. Ocurre por alteraciones en la morfodiferenciación o por un desorden hormonal

asociado a factores endocrinos. La macrodoncia puede presentar complicaciones estéticas, periodontales y maloclusiones. Este tipo de anomalía la encontramos con menos frecuencia ⁽⁵³⁾ ⁽⁴⁰⁾

La macrodoncia localizada se da más en incisivos centrales superiores, y lo siguen en canino y molares. ⁽⁴⁰⁾ ⁽⁵²⁾ . Suele afectar a un solo diente, no hay que confundir con fusión ni germinación. ⁽⁵⁴⁾

Macrodoncia generalizada aquí los dientes son de un tamaño mucho mayor a lo normal, aquí se aprecia el gigantismo, este tipo de patología es muy rara de apreciar. ⁽⁵⁴⁾

Se observan coronas más grandes de lo normal, en la radiografía se observa el incremento de la longitud de la raíz y la cámara pulpar agrandada. Mayor tamaño mesio-distal y en longitud. ⁽⁵⁵⁾

5.5.2.2. Microdoncia

La microdoncia es cuando el diente tiene un tamaño menor a lo normal. Esta alteración se produce por factores de tipo genético. Puede ser que la microdoncia este localizada es decir que afecte a uno o dos dientes y generalizado a varios dientes. ⁽⁵³⁾

Esta anomalía también puede estar asociada a factores congénitos como la displasia ectodérmica anhidrotica, enanismos hipofisario o síndrome de Down ⁽⁴⁰⁾.

La microdoncia existe con frecuencia en incisivos laterales superiores, y afectando a los dos incisivos es decir que afecta de forma bilateral. ⁽⁵²⁾

Mediante la radiografía se observa la corona y la raíz más pequeñas que sus piezas vecinas. La estructura suele ser normal con un tamaño reducido. Algunas tienen forma cónica ⁽⁵⁵⁾

5.5.2.3. Enanismo radicular

El enanismo radicular se produce con la detención del desarrollo radicular, las etiología del enanismo tiene causas idiopáticas. Este tipo de anomalía se observa de forma radiográfica.

El tamaño de la raíz del diente es igual a la porción de corona y media de este.

5.5.3. Anomalías de número

Las anomalías de número se producen porque existe una desorganización en la lámina dental. Las piezas dentales que se encuentran ausentes se conocen con diferentes nombres e influye también el número de piezas dentales faltantes.

La etiología se la considera multifactorial ya que se puede dar por factores genéticos, ambientales, patológicos. ⁽⁵⁶⁾

Radiográficamente se puede identificar los dientes ausentes contando los presentes, igual como se realiza el diagnóstico clínico. ⁽⁵⁷⁾ Observando que no existe germen dentario, tomando en cuenta la cronología de erupción.

5.5.3.1. Anodoncia

La anodoncia es la ausencia total de las piezas dentarias esta es la anomalía con menos frecuencia que existe.

Cuando en la clínica se observa la ausencia de piezas dentales, es posible que los dientes estén retenidos o anquilosados y por ello no pudo erupcionar, esta ausencia se le denomina anodoncia falsa o pseudoanodoncia. ⁽⁵⁸⁾

En la displasia ectodérmica se suele encontrarse anodoncia, se los puede identificar por labios muy finos, conjuntiva de los ojos alterada.

5.5.3.2. Oligodoncia

La oligodoncia es la ausencia de 6 o más dientes, es frecuente la ausencia de los últimos dientes de cada arcada.

5.5.3.3. Hipodoncia

La hipodoncia es la ausencia de hasta 6 piezas dentales. Al igual que la oligodoncia es frecuente en los últimos dientes de cada arcada.

Existen síndromes que pueden presentar hipodoncia como la displasia ectodérmica, labio leporino, paladar hendido, acondroplasia

5.5.3.4. Supernumerarios

Los dientes supernumerarios o hiperdoncia se da cuando existe una anomalía en la lámina dental se produjeron más brotes de lo normal. Puede ocurrir con un solo diente o de manera múltiple. ⁽²⁰⁾

Hay síndromes que pueden presentar dientes supernumerarios como el síndrome de Apert, disostosis cleidocraneal, labio leporino y paladar hendido, síndrome de Down.

Los dientes supernumerarios se pueden dividir en dos por su tipo de forma: el diente supernumerario que se asemeja más al diente normal se lo llama “Suplementario”, por otro lado, si el diente extra tiene un tamaño y una forma fuera de lo normal se lo nombra como “Rudimentario”.⁽⁸⁾

El diente extra más frecuentemente que se encuentra en el maxilar en la línea media de los incisivos centrales, es decir entre estos dos, con una forma cónica y de pequeño tamaño a este diente supernumerario se lo conoce como mesiodens⁽⁵²⁾

Mediante radiografías se lo puede observar entre los 3 y 4 años para dentición temporal y de 10 a 12 para la dentición definitiva.⁽⁵⁹⁾

5.6. Radiografías panorámicas

El uso de radiografías en odontología se ha aplicado con el fin de diagnosticar, pronosticar y realizar un tratamiento oportuno y correcto, tomando en cuenta las diferentes patologías, anomalías y entidades que se presentan en la boca. La radiografía panorámica u ortopantografía presenta limitaciones, ya que es un corte tomográfico, presentando distorsiones y sobreposiciones. Se observa estructuras como el maxilar, la mandibular, regiones dento-alveolares, la articulación temporomandibular.⁽⁶⁰⁾

La radiografía panorámica ofrece un mínimo riesgo radiológico en el paciente, ya que la dosis de radiación es muy baja en odontología, por lo que el riesgo es reducido, pero siempre se debe seguir las medidas de protección. La Academia Americana de Odontología Pediátrica anuncia que las radiografías panorámicas son una buena alternativa para las radiografías periapicales ya que será útil para el diagnóstico del desarrollo y la erupción dental⁽⁶¹⁾

Para realizar la toma de la radiografía, la persona debe retirarse los elementos metálicos, prótesis dentales, pendientes, cadena, etc. Permanecer inmóvil, mordiendo el aditamento, descansando su frente en el soporte para cabezas.⁽⁶²⁾

5.6.1. Ventajas radiografía panorámica

- Útil en pacientes como apertura bucal disminuida
- Toma de radiografía fácil, comodidad para el paciente

- Dosis de radiación mínima
- Personas que no toleran radiografía intraorales
- Visualización de senos maxilares y paredes, medial y posterior
- Buena visualización del macizo facial y arcadas dentarias ⁽⁶³⁾

5.6.2. Desventajas radiografía panorámica

- La imagen no muestra detalle, difícil de detectar patologías periapicales o caries ⁽⁶⁴⁾
- Molesta para niños pequeños y personas con discapacidad, por el tiempo de duración de la toma de la radiografía ⁽⁶³⁾
- Distorsión geométrica, aumenta de tamaño algunas estructuras y otras no aparecen en la imagen ⁽⁶⁴⁾

6. METODOLOGÍA

6.1. Tipo de investigación

El presente estudio fue de tipo observacional-analítico, de corte transversal, ya que la información de las radiografías panorámicas del centro radiológico privado se describió en un solo periodo de tiempo.

6.2. Diseño de investigación

El presente estudio tuvo un diseño de investigación mixto ya que se analizó variables de carácter cualitativo y cuantitativo

6.3. Población de estudio

La población de estudio estuvo conformada por 70 radiografías panorámicas donadas por un centro radiológico privado, las cuales se recolectaron desde el mes de marzo a mayo del 2019.

6.4. Criterios de Selección

- Radiografías Panorámicas de niños de 3 a 12 años.
- Radiografías panorámicas que presenten patologías.
- Radiografías con detalles claros

6.5. Entorno

La investigación se realizó en un centro radiológico privado de la ciudad de Riobamba.

6.6. Recursos

Para llevar a cabo la presente investigación se necesitó las radiografías panorámicas que cumplan con los criterios de selección.

6.6.1. Bienes

Tabla Nro. 1. Recursos de bienes

Descripción	Precio por Unidad	Total
Impresiones de papel	10 ctv.	\$400
USB	\$10	\$20
Total		\$420

Elaborado por: Yesenia Ramos

6.6.2. Servicios

Tabla Nro. 2. Recursos de servicios

Descripción	Total
Transporte	\$100

Elaborado por: Yesenia Ramos

6.6.3. Humanos

Tabla Nro. 3. Recursos de humanos

Integrantes	Estudiante investigador
	Docente tutor

Elaborado por: Yesenia Ramos

6.7. Técnicas e instrumentos

La técnica que se utilizó en el presente estudio fue la observación de radiografías panorámicas, el instrumento las radiografías panorámicas.

6.8. Análisis estadístico.

Para realizar el análisis estadístico de la presente investigación se utilizó el paquete estadístico SPSS versión 25 IBM, aplicando para la caracterización de la muestra un análisis descriptivo determinando valores medios y desviaciones estándares para las variables cuantitativas y un análisis de frecuencias y porcentajes para las variables cualitativas. Para el análisis general estadístico se realizara un análisis de frecuencias y porcentajes según el tipo de dentición y la presencia de las diferentes anomalías dentales.

6.9. Operacionalización de las variables

6.9.1. Variable independiente:

Tabla Nro. 4. Anomalías dentarias

Caracterización	Dimensión	Indicador	Técnica	Instrumento
Las anomalías dentarias son alteraciones que mediante la histodiferenciación dentaria del esmalte, dentina y cemento producidos en la vida uterina, dan lugar a diferencias en tamaño, forma y estructura.	Tamaño Forma	Microdoncia Macrodoncia Geminación Fusión Dilaceración Taurodontismo	Observación Radiografía	Radiografía panorámica

Elaborado por: Yesenia Ramos

6.9.2. Variable dependiente:

Tabla Nro. 5. Tipo de dentición

Caracterización	Dimensión	Indicador	Técnica	Instrumento
Proceso durante el cual erupcionan los dientes	Decidua	Mamelones Densidad dentina-esmalte	Observación	Radiografía panorámica
	Mixta	Reabsorción de raíces Periodos de Nolla		
	Definitiva	Cámara pulpa amplias. Raíces rectas y largas		

Elaborado por: Yesenia Ramos

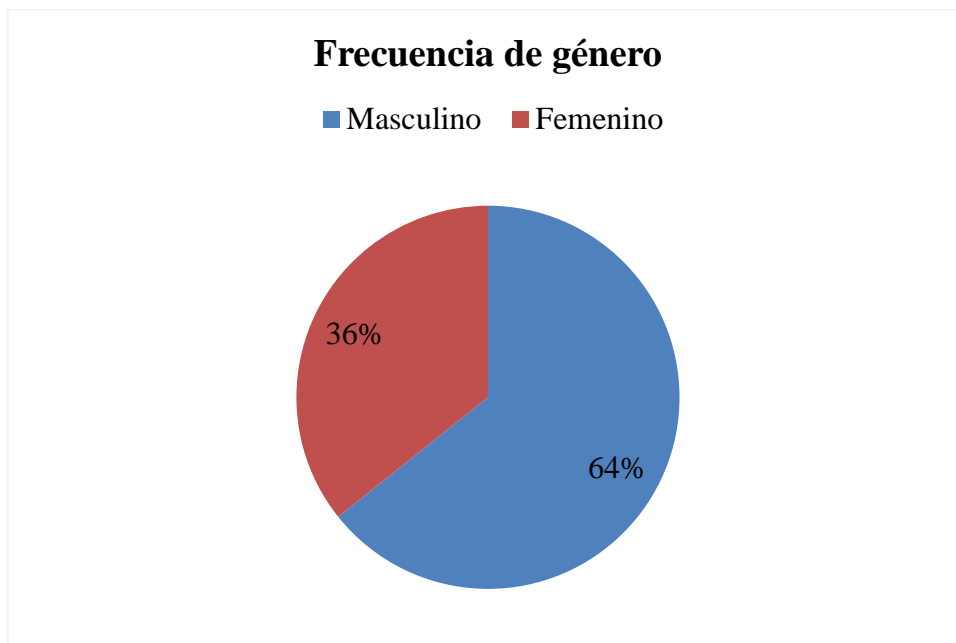
7. RESULTADOS

Tabla Nro. 6. Frecuencia de género

Género	Frecuencia	Porcentaje
Masculino	45	64%
Femenino	25	35%
Total	70	100%

Fuente: Análisis radiográfico de pacientes procesado en SPSSv.25
Elaborado por: Yesenia Ramos

Gráfico Nro. 1. Frecuencia de género



Fuente: Análisis radiográfico de pacientes procesado en SPSSv.25
Elaborado por: Yesenia Ramos

Análisis: Se determinó que hay un número mayor en género masculino, con un 26.57% más que en el género femenino siendo más del 50%.

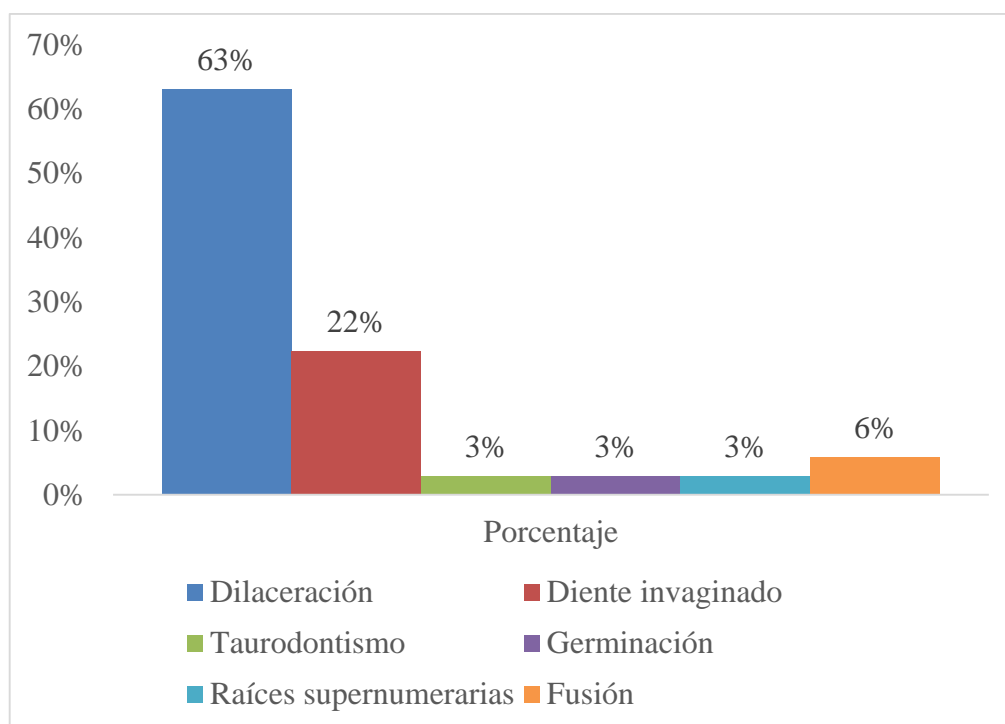
Tabla Nro. 7. Frecuencia de las anomalías dentarias de forma

Anomalías dentarias de forma	Frecuencia	Porcentaje
Dilaceración	65	63%
Diente invaginado	23	22%
Taurodontismo	3	3%
Germinación	3	3%
Raíces supernumerarias	3	3%
Fusión	6	6%
Total	103	100%

Fuente: Análisis radiográfico de pacientes procesado en SPSSv.25

Elaborado por: Yesenia Ramos

Gráfico Nro. 2. Frecuencias de anomalías dentarias de forma



Fuente: Análisis radiográfico de pacientes procesado en SPSSv.25

Elaborado por: Yesenia Ramos

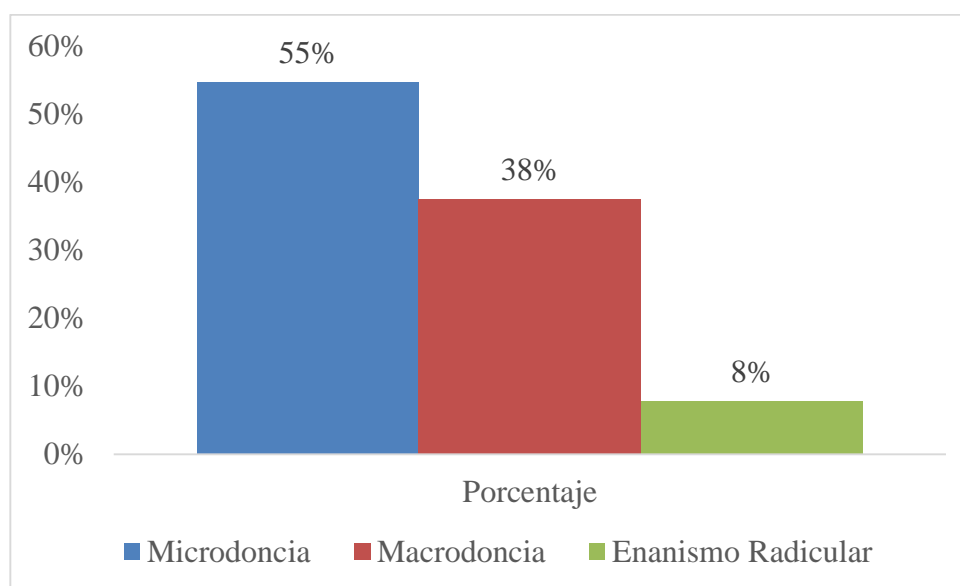
Análisis: La tabla muestra que se encontró 103 anomalías de forma en los 70 pacientes pediátricos, de los elementos estudiados la dilaceración es la anomalía que es afectada en más del 50%, seguida de diente invaginado que está presente en menos de la mitad del porcentaje total, la fusión con un porcentaje tres veces más elevado que las anomalías con una mínima afectación como es la germinación, taurodontismo y raíces supernumerarias pero que de igual manera con valores menores respecto al grupo.

Tabla Nro. 8. Frecuencia de las anomalías dentarias de tamaño

Anomalías de tamaño	Frecuencia	Porcentaje
Microdoncia	35	55%
Macrodoncia	24	38%
Enanismo Radicular	5	8%
Total	64	100%

Fuente: Análisis radiográfico de pacientes procesado en SPSSv.25
Elaborado por: Yesenia Ramos

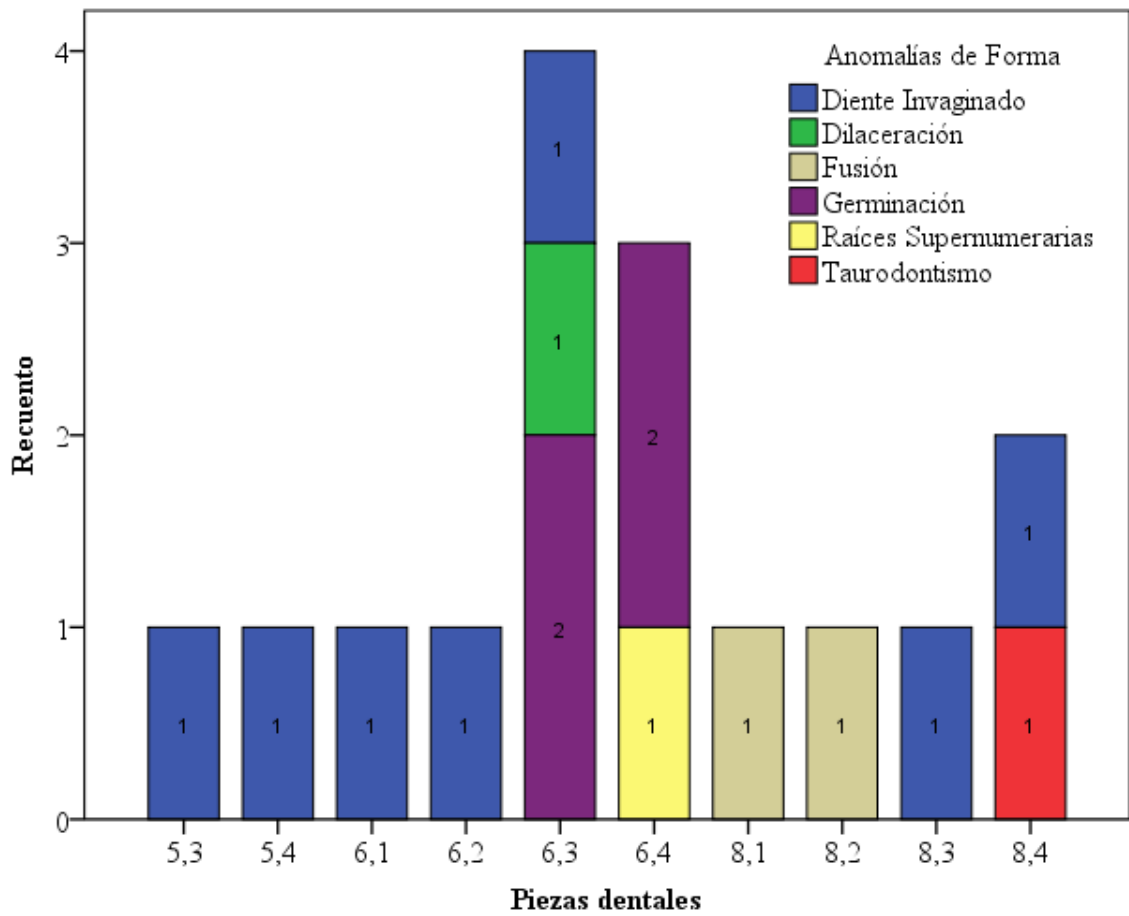
Gráfico Nro. 3. Frecuencia de las anomalías dentarias de tamaño



Fuente: Análisis radiográfico de pacientes procesado en SPSSv.25
Elaborado por: Yesenia Ramos

Análisis: En las anomalías de tamaño se encontró 64 anomalías en los 70 pacientes de estudio, siendo la microdoncia el elemento con más del 50% de afectación, seguida de la macrodoncia con menos del 50% y el enanismo radicular que representa el elemento con menor porcentaje de este grupo de estudio.

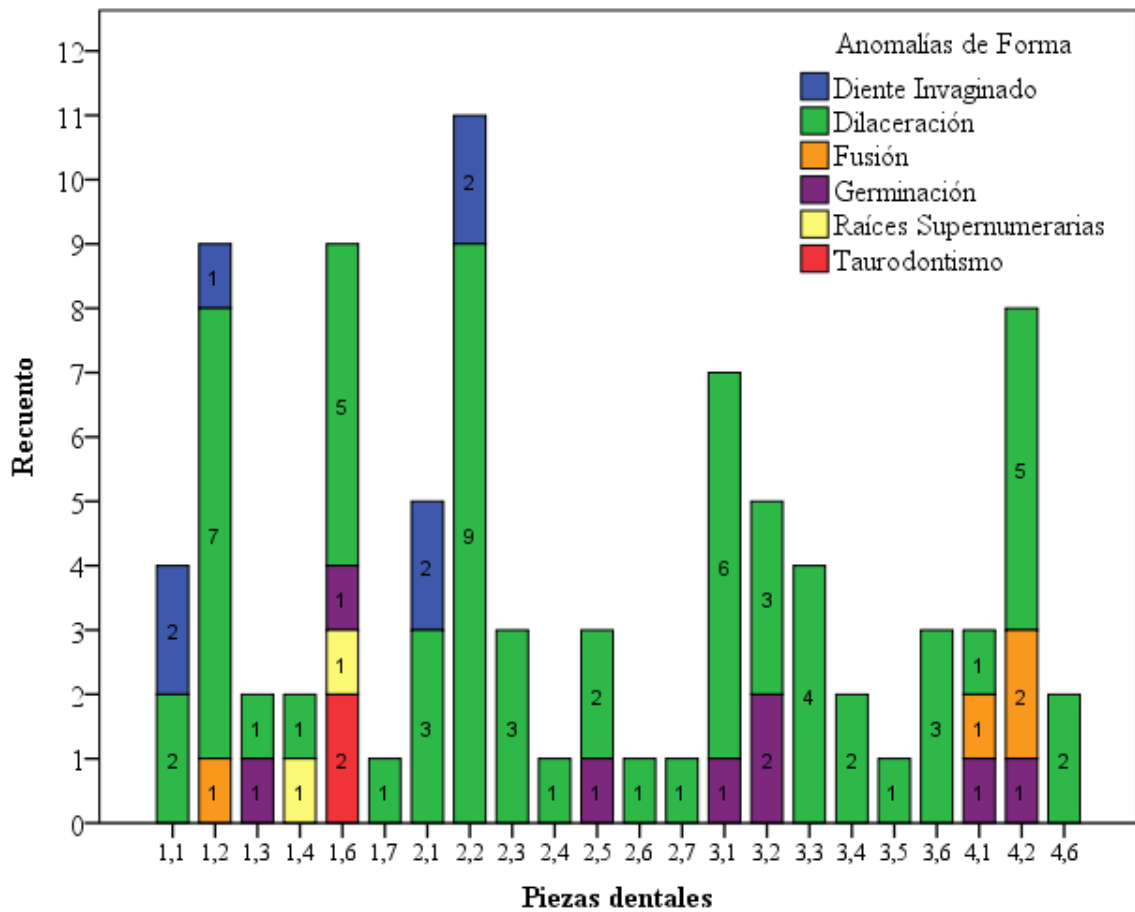
Gráfico Nro. 4. Predominancia de las anomalías de forma en las piezas dentales deciduas



Fuente: Análisis radiográfico de pacientes procesado en SPSSv.25
 Elaborado por: Yesenia Ramos

Análisis: El gráfico indicó que en dentición decidua la pieza más afectada es la 6.3, con las anomalías de germinación, dilaceración y diente invaginado. Seguida de la pieza 6.4 y 8.4 que presentan dos anomalías de forma. En la dentición decidua la anomalía de forma que afectó en mayor cantidad fue la invaginación.

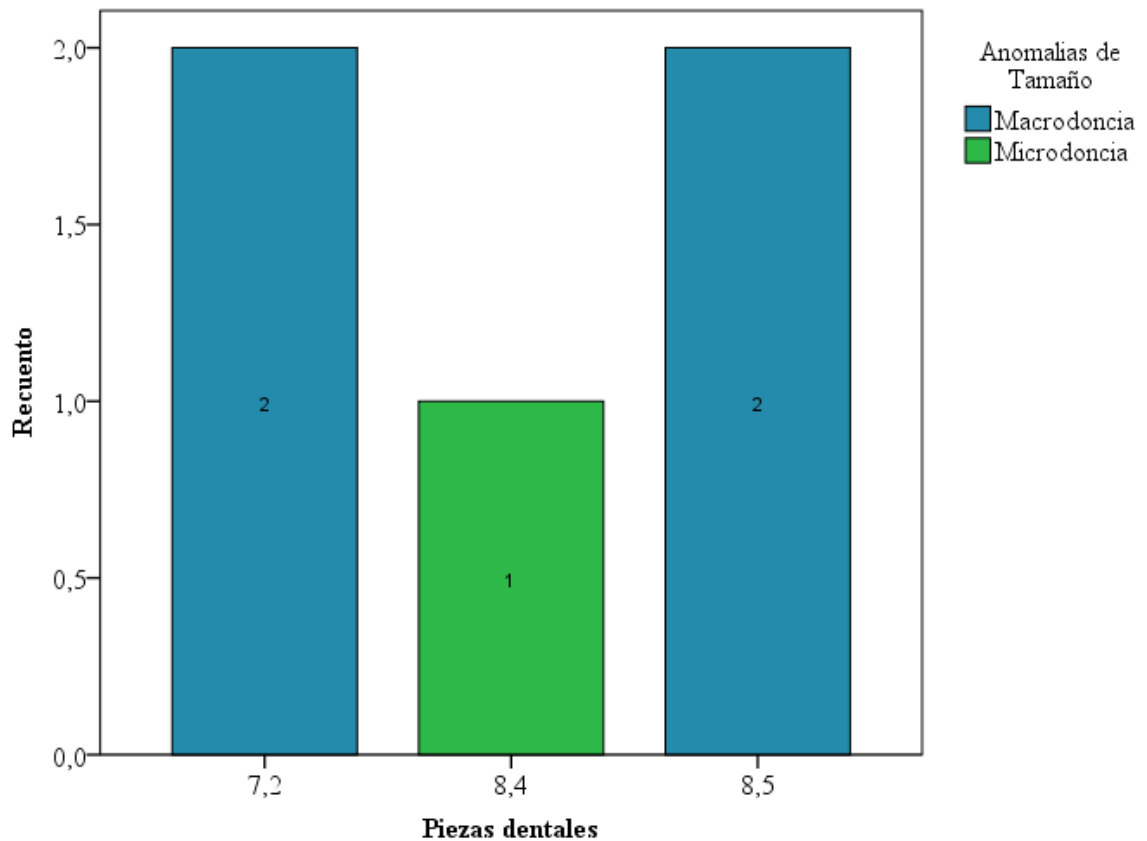
Gráfico Nro. 5. Predominancia de las anomalías de forma en piezas dentales permanentes



Fuente: Análisis radiográfico de pacientes procesado en SPSSv.25
Elaborado por: Yesenia Ramos

Análisis: El gráfico mostró el diente que presenta más afectado es el incisivo lateral superior izquierdo con la anomalía de fusión afectando en mayor proporción, las piezas 1.2 – 1.6 –4.2 -3.1. La anomalía que se repite en mayor proporción en este tipo de dentición es la dilaceración

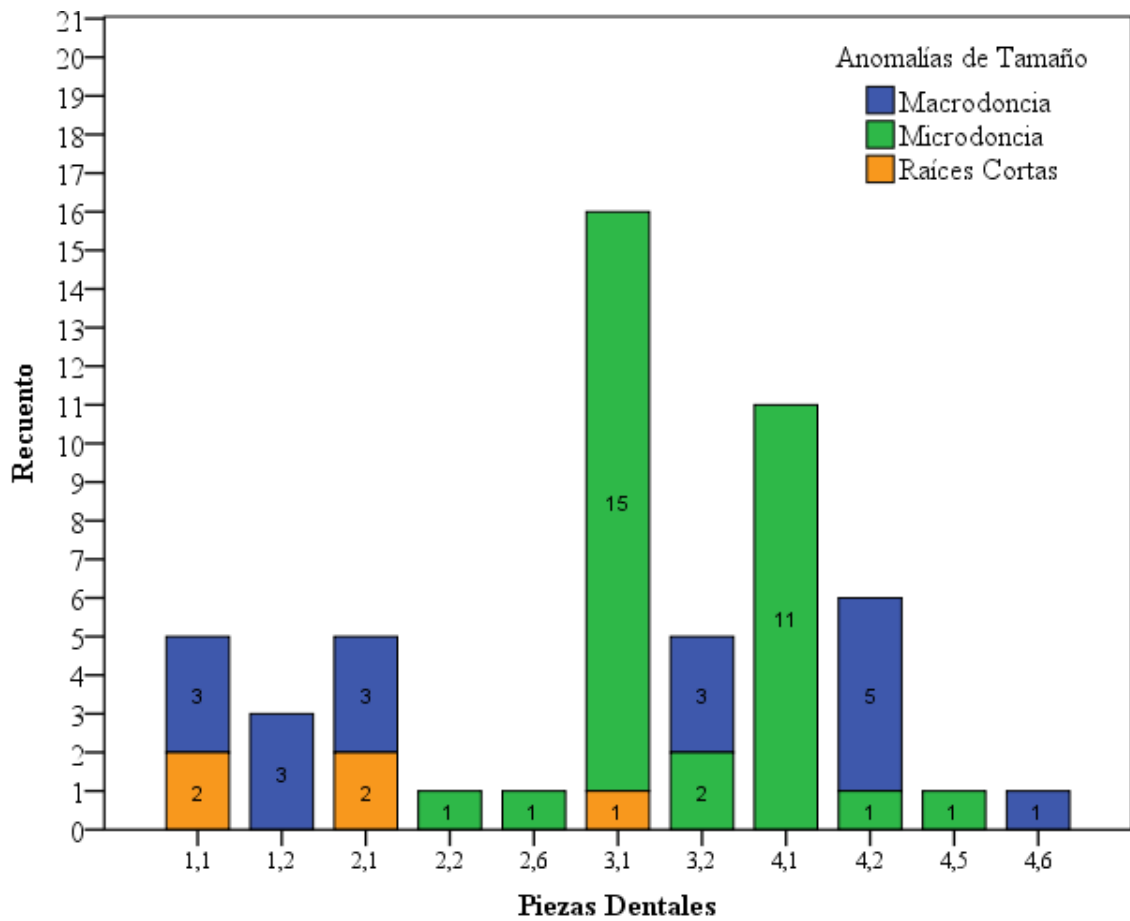
Gráfico Nro. 6. Predominancia de anomalías de tamaño en piezas dentales deciduas



Fuente: Análisis radiográfico de pacientes procesado en SPSSv.25
Elaborado por: Yesenia Ramos

Análisis: Las anomalías de tamaño en la dentición decidua se encontraron en menor proporción ya que pocas piezas dentales tienen anomalías de tamaño, existe más casos de macrodoncia con afectación a las piezas 7.2 y 8.5.

Gráfico Nro. 7. Predominancia de anomalías de tamaño en piezas dentales definitivas



Fuente: Análisis radiográfico de pacientes procesado en SPSSv.25
Elaborado por: Yesenia Ramos

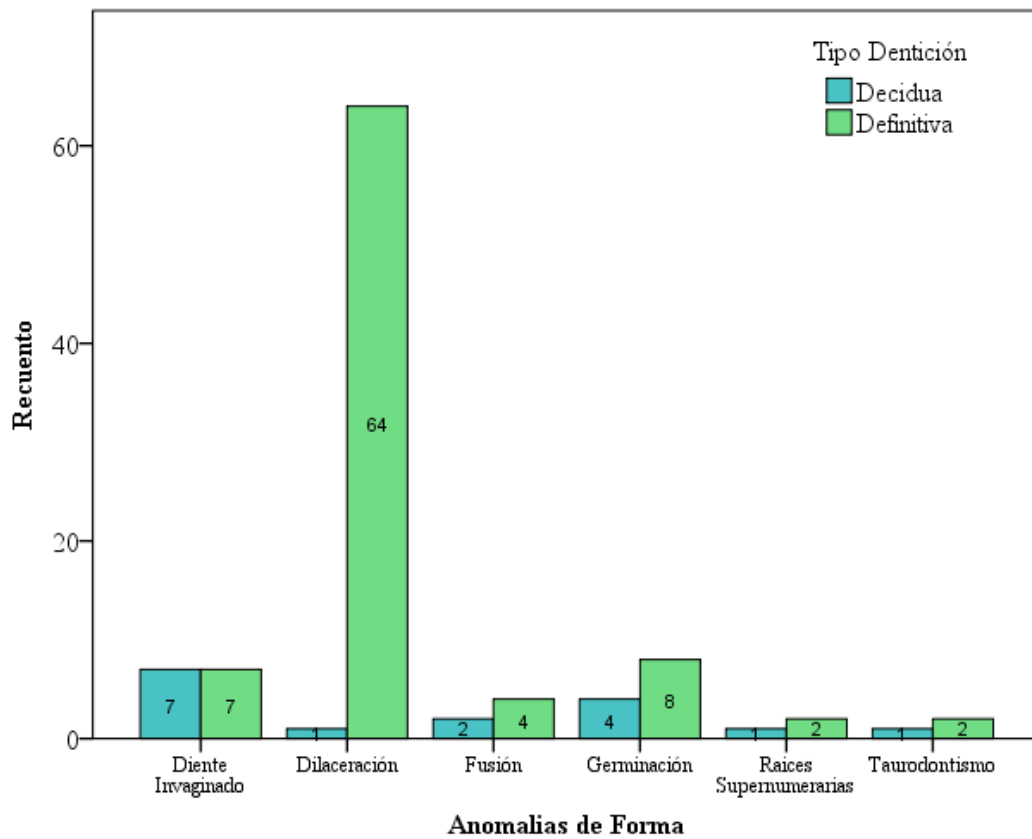
Análisis: En la dentición permanente las piezas más afectadas con anomalías de tamaño fueron 3.1 y 4.1, siendo la microdoncia la que se encontró en mayor cantidad. La pieza 4.2 y 3.2 también se encontraron afectadas en menor proporción, pero con valores significativos. En dentición definitiva la anomalía que se repite es la microdoncia.

Tabla Nro. 9. Anomalías de forma según tipo de dentición

Anomalías de Forma		Tipo Dentición		Total
		Decidu a	Definitiv a	
Diente Invaginado	Recuento	7	7	14
	% dentro de Anomalías de Forma	50,00%	50,00%	100,00 %
Dilaceración	Recuento	1	64	65
	% dentro de Anomalías de Forma	1,50%	98,50%	100,00 %
Fusión	Recuento	2	4	6
	% dentro de Anomalías de Forma	33,30%	66,70%	100,00 %
Germinación	Recuento	4	8	12
	% dentro de Anomalías de Forma	33,30%	66,70%	100,00 %
Raíces Supernumerarias	Recuento	1	2	3
	% dentro de Anomalías de Forma	33,30%	66,70%	100,00 %
Taurodontismo	Recuento	1	2	3
	% dentro de Anomalías de Forma	33,30%	66,70%	100,00 %
Total	Recuento	16	87	103
	% dentro de Anomalías de Forma	15,50%	84,50%	100,00 %

Fuente: Análisis radiográfico de pacientes procesado en SPSSv.25
Elaborado por: Yesenia Ramos

Gráfico Nro. 8. Anomalías de forma según tipo de dentición



Fuente: Análisis radiográfico de pacientes procesado en SPSSv.25
Elaborado por: Yesenia Ramos

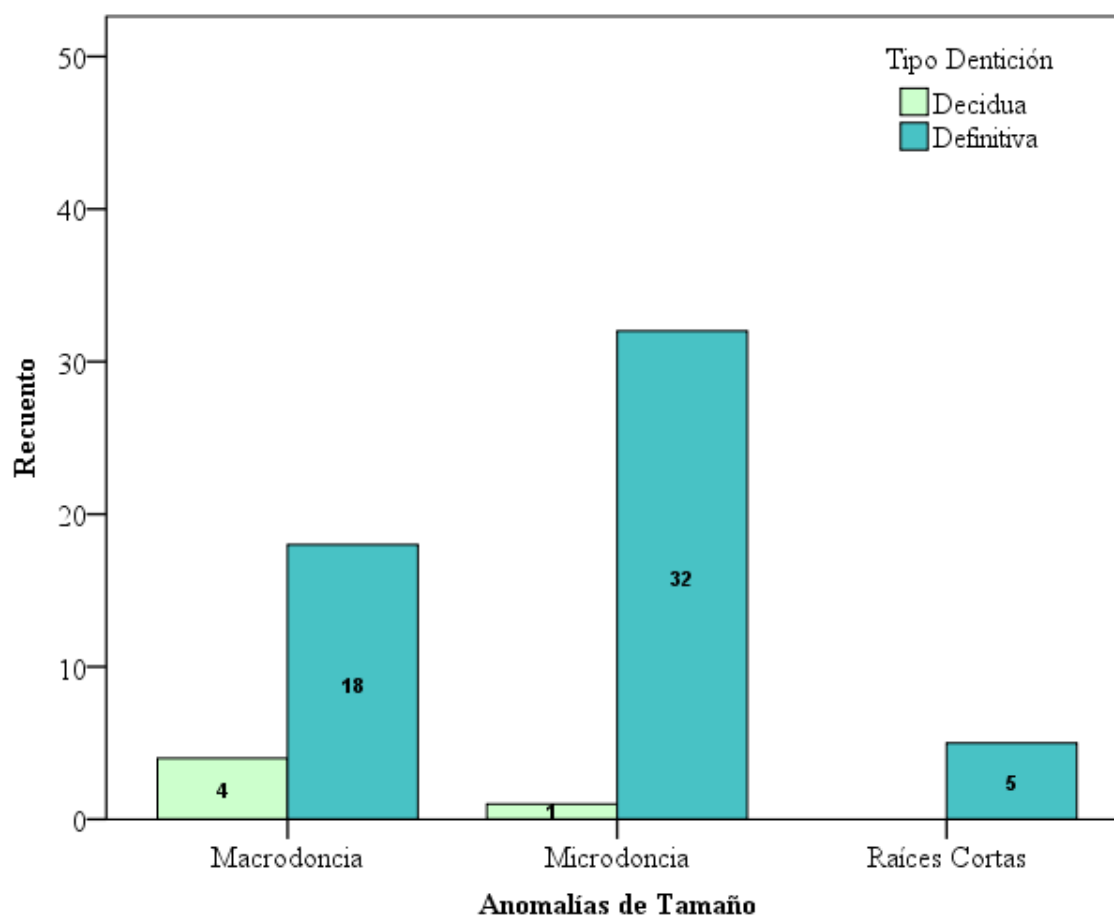
Análisis: El gráfico indicó que en la dentición definitiva se encontró más casos de dilaceración, le sigue la anomalía de germinación con 8 casos en la dentición definitiva y 4 en la dentición decidua, un valor muy por debajo de la dilaceración. Existen casos de invaginación dental que afecta a las dos denticiones equitativamente.

Tabla Nro. 10. Anomalías de tamaño según tipo de dentición

Anomalías de Tamaño		Tipo Dentición		Total
		Decidua	Definitiva	
Macrodoncia	Recuento	4	18	22
	% dentro de Anomalías de Tamaño	18,20%	81,80%	100,00%
Microdoncia	Recuento	1	32	33
	% dentro de Anomalías de Tamaño	3,00%	97,00%	100,00%
Raíces Cortas	Recuento	0	5	5
	% dentro de Anomalías de Tamaño	0,00%	100,00%	100,00%
Total	Recuento	5	55	60
	% dentro de Anomalías de Tamaño	8,33%	51,67%	100,00%

Fuente: Análisis radiográfico de pacientes procesado en SPSSv.25
Elaborado por: Yesenia Ramos

Gráfico Nro. 9. Anomalías de tamaño según tipo de dentición



Fuente: Análisis radiográfico de pacientes procesado en SPSSv.25
Elaborado por: Yesenia Ramos

Análisis: Las anomalías de tamaño estuvieron presentes en su gran mayoría en dentición definitiva, siendo la microdoncia la más representativa en esta y con un solo caso en dentición decidua, le sigue la anomalía de macrodoncia con la mitad de casos estudiados en dentición definitiva.

8. DISCUSIÓN

En el presente estudio se realizó la valoración de 70 radiografías panorámicas de pacientes en edades comprendidas de 3 a 12 años de edad, de los cuales el 100% de las radiografías se encontraron alteraciones dentarias, el 64% pertenecieron al género masculino teniendo un alto porcentaje de anomalías dentales de forma y tamaño de la muestra, mientras que el 36% corresponde al género femenino que coincide con la investigación de Espinal et al, realizado en Colombia con una población de 4 a 12 años de edad, en el que determinó que existe un alto porcentaje en pacientes de género masculino con anomalías de forma, tamaño y número. ⁽⁶⁰⁾ A diferencia del estudio realizado por Altamirano y Vargas en cuyo análisis radiográfico (ortopantomografía) en pacientes de 3 a 45 años de edad concluyen que el 62,57% son de género femenino y presentan un alto índice de anomalías dentales, siendo un valor menor en pacientes masculinos de la muestra de estudio. ⁽⁶⁵⁾

Las anomalías de forma la dilaceración es la más frecuente con un 63% y en las anomalías de tamaño se presentan con más frecuencia la microdoncia con un 55% coincidiendo con la investigación realizada por Bilge et al se analizaron 1200 radiografías panorámicas en un grupo de 6 a 40 años de edad determina que la anomalía de forma con más frecuencia es la dilaceración con 45,29% y el taurodontismo con 31,17%. En anomalías de tamaño la microdoncia se presenta con un 21,76% y la macrodoncia con 1,17%. ⁽¹⁾

En la investigación se determinó que las anomalías de forma son las más frecuentes de la muestra, la dilaceración en las piezas 2.2 y 1.1 es el de mayor incidencia, seguido de la germinación en las piezas 3.1 - 4.1 afectando en menor cantidad que la dilaceración y el taurodontismo en las piezas 1.6 - 2.6 con un porcentaje no significativo, la pieza 6.3 de la dentición decidua presentan la pieza con mayor tipo de anomalías. Estos resultados coinciden con la investigación realizada por Bedoya et al realizado en Colombia en el que analizo 277 radiografías panorámicas se evidenció que la dilaceración es la patología con mayor incidencia en anomalías de forma con 87.5% con predominancia en el sector anterior tanto maxilar como mandibular de la dentición definitiva. ⁽¹⁶⁾

Mientras que del tipo de anomalías dentales de tamaño se determinó que existe un alto grado de microdoncia siendo las piezas dentales más afectadas la 3.1 y 4.1 a continuación la macrodoncia afectando a las piezas 4.2 y 3.2 resultados que coincide

con el trabajo investigativo de Jennie et al en China, en una muestra de 725 niños de 12 años de edad, en la que se reportó mayor frecuencia de microdoncia con un porcentaje del 6,9% y en menor frecuencia la macrodoncia con un porcentaje del 3,6%,⁽⁶⁶⁾ estos resultados no concuerdan con los obtenidos por Bedoya et al, estudio realizado en Colombia en la que analizó 277 radiografías panorámicas, evidenciando que la macrodoncia es la anomalía de tamaño más frecuente con un valor de 82,35%.⁽¹⁶⁾

En el análisis de los resultados del estudio se determinó que existe un mayor porcentaje de anomalías dentales en la dentición definitiva con un 84,50% en anomalías de forma y 53,40% en anomalías de tamaño, en cambio existe un 15,50% en la dentición decidua en anomalías de forma y 4,90% en anomalías de tamaño, el estudio concuerda con Bawazir et al en donde analizo 1311 registros de historias clínicas y radiografías panorámicas en las edades comprendidas entre 6 y 20 años, indica que las anomalías de forma y tamaño son más predominantes en la dentición definitiva, siendo la dilaceración una de las tres anomalías con mayor afectación en este tipo de dentición⁽⁶⁷⁾, también se encuentra una discrepancia con los datos obtenidos por Sacal en la que determinó que las anomalías dentales predominan en la dentición decidua en la cual se analizó una muestra de 500 niños con un rango de edad de 3 a 5 años.⁽⁶⁸⁾

9. CONCLUSIONES

- La dilaceración es la anomalía de forma más frecuente en la población de estudio con más del 50% de afectación, seguida de la germinación que se encuentra presente en menor porcentaje pero con una cifra importante para el estudio 22%. Al igual en las anomalías de tamaño, la microdoncia es la más frecuente, y en menor porcentaje la macrodoncia.
- Las anomalías de forma afectan a los dos tipos de dentición. En la dentición decidua la pieza más afectada fue la 6.3 la cual estuvo comprometida con tres anomalías: germinación, dilaceración e invaginación, en la dentición permanente existen más anomalías de forma siendo la dilaceración la más frecuente, afectando a los incisivos laterales superiores en mayor cantidad.
- Las anomalías de tamaño afectan más a la dentición permanente, las piezas se encuentran afectadas en parejas, siendo los incisivos centrales inferiores los más afectados con microdoncia seguidos de los incisivos laterales inferiores afectados en menor porcentaje, en las piezas decidua existe 4 casos que son afectados por macrodoncia
- Las anomalías de forma y tamaño tienen afectación en la dentición definitiva en su mayoría de casos, existe anomalías de forma como el diente invaginado que se encuentra en la dentición definitiva y decidua equivalencia de casos, así mismo en las anomalías de tamaño la microdoncia tiene afectaciones solo en la dentición definitiva.

10.RECOMENDACIONES

- Se recomienda establecer un tratamiento multidisciplinario, abordando los aspectos odontológicos, genéticos y psicológicos del paciente, interactuar con los padres, para realizar un correcto diagnóstico clínico y radiográfico de las anomalías dentales.
- En la atención de estos pacientes en la consulta o la Unidad de Atención Odontológica se recomienda considerar que en la mayoría de las ocasiones no requieren rehabilitación, sin embargo, se puede trabajar por razones estéticas, fonéticas y/o de función, sobre todo en pacientes pediátricos.
- Las anomalías dentarias son muy comunes en la práctica odontológica, por lo tanto se recomienda la necesidad para el estudiante y el profesional en odontología conocerlas, ya que pueden estar asociadas a síndromes o bien aparecer aisladas y existen posibilidades de que se presenten como un factor hereditario.
- Se recomienda realizar estudios epidemiológicos abordando temas de anomalías dentarias en pacientes pediátricos en la provincia de Chimborazo para ampliar la información y conocer la prevalencia de estas.

11. BIBLIOGRAFÍA

1. Bilge NH, Yeşiltepe S, Ağırman KT, Çağlayan F, Bilge OM. Investigation of prevalence of dental anomalies by using digital panoramic radiographs. *Folia Morphologica*. 2018; 77(2): p. 323-328.
2. Marin N, López A. Frecuencia de anomalías dentales de número en niños constarricenses atendido en la Facultad de odontología de la Universidad de Costa Rica. *ODOVTOS-International Journal of Dental Sciences*. 2018 abril ; 21(1): p. 79-86.
3. Çubeda C, Nocetti D, Argón M. Seguridad y Protección Radiológica en Procedimientos Imagenológicos Dentales. *International Journal of Odontostomatology*. 2018; 12(3): p. 246-251.
4. Romera MEJ. *Odontopediatría en atención primaria* Malaga: értice; 2007.
5. Gómez-Fernández D, Rivas-Gutierrez R, Gutierrez-Rojas JF. Prevalencia de microdoncia de incisivos laterales superiores en una población mexicana. *CES Odontología*. 2013; 26(2): p. 67/73.
6. Agurto P, Nicholson C, Sol Md. Proposal of Anatomical Terms for Alterations in Tooth Size: “Microdontia and Macrodontia”. *INTERNATIONAL JOIRNAL OF MORPHOLOGY*. 2019; 27(1).
7. Iglesia-Puig M, Arellano-Cabornero A, Garcia BLA. Anomalías dentarias de unión fusión dental. *RCOE*. 2005 abril ; 102.
8. Abanto J, Imperato JP, Guedes-Pinto AC, Bönecker M. ANOMALÍAS DENTARIAS DE IMPACTO ESTÉTICO EN ODONTOPEDIATRÍA CARACTERÍSTICAS Y TRATAMIENTO. *REVISTA ESTOMATOLÓGICA HEREDIANA*. 2012; 22(3): p. 171-178.
9. Ceballos D, Espinal G, Jones M. Anomalías en el Desarrollo y Formación Dental: Odontodisplasia. *Int. J. Odontostomat*. 2015; 9(1): p. 129-136.
10. Feregrino L, Castillo I, Gutiérrez J, Robles D. Frecuencia de agenesias dentarias en dentición permanente de pacientes que asisten a la clínica de ortodoncia de la universidad Autonoma de Nayarit-México. *Revista de Investigación e Información en Salud*. 2016; 11(27).
11. Lucas S, Medina C, Pontigo A, Robles N, Lara E, Veras M, et al. Dientes natales y neonatales: una revision de la literatura. *pediatrica*. 2017; 44(1): p. 62-70.
12. Trujillo LT, Cano JD, Garcia JG, Valencia MS, Muñoz RG. Anomalías dentales y su relación con la malnutrición en la primera infancia: un análisis crítico de

- literatura. Revista Nacional Odontologica. 2015; 11(20): p. 6569.
13. Bandaru BK, Thankappan P, Nandan SRK, Amudala R, Annem SK, Santosh ABR. The prevalence of developmental anomalies among school children in Southern district of Andhra Pradesh, India. *Journal of Oral And Maxillofacial Pathology*. 2019 April; 23(1): p. 160.
 14. Saberi EA, Ebrahimipour S. Evaluation of developmental dental anomalies in digital panoramic radiographs in Southeast Iranian Population. *Journal of International Society of Preventive & Community Dentistry*. 2016; 6(4): p. 291-295.
 15. Barón C, Houchmand-Cuny M, Enkel B, López-Cazaux S. Prevalence of dental anomalies in French orthodontic patients: A retrospective study. *Archives de Pediatrie*. 2018 october; 25(7): p. 426-430.
 16. Bedoya A, Collo L, Gordillo L, Yusti A, Tamayo J, Perez A, et al. Anomalías dentales en pacientes de ortodoncia de la ciudad de Cali, Colombia. *CES Odontología*. 2014 Junio; 27(1).
 17. Acosta AAA. Prevalencia de dientes supernumerarios en valoración radiográfica. 2019 abril. Universidad de Guayaquil.
 18. Toapanta MAQ. Hallazgos de anomalías dentales en radiografías panorámicas en niños de siete a doce años que acudieron al Centro Radiológico Clidín de la Ciudad de Sangolquí en el año 2015. 2017 junio. Tesis.
 19. Castillo KDR. Prevalencia de patologías dentarias del desarrollo en ortopantomografías de pacientes atendidos en el Quirófano de la Facultad de Odontología de la Universidad Central del Ecuador. 2017 mayo. Tesis.
 20. Cordero C. Determinar la frecuencia de anomalías dentales en forma, tamaño y número en. 2017. Universidad Norbert Wiener.
 21. Fuente Adl. NATALBEN. [Internet].; 2019 [citado 2019 OCTUBRE 15. Disponible en: natalbe.com/fecundacion/como-se-produce.
 22. Figueroba A. Psicología y Mente. [Internet].; 2019 [citado 2019 septiembre 06. Disponible en: <https://psicologiaymente.com/desarrollo/fases-desarrollo-intrauterino>.
 23. Moore K, Persaud T. Embriología Clínica. octava edición ed. Barcelona: elsevier; 2008.
 24. Maroto MR. Historia de la odontopediatría española entre 1400 y 1800 Madrid: Universidad Complutense de Madrid; 2005.

25. Gil WS, Lourido CID. Embriología humana integrada Cali: Programa Editorial Universidad del Valle; 2015.
26. Bárbara Sánchez B. Hiperdoncia no sindrómica en dentición permanente: su distribución y frecuencia en una serie de casos de la región Metropolitana de Chile Santiago: Universidad de Chile; 2013.
27. Vázquez V, Espeinoza m, Hernández F. Presencia del cuarto molar. Revisión de la literatura. REvista Odontológica Mexicana. 2018 junio; 22(2): p. 104-118.
28. Lucas S, Medina C, Pontigo A, Robles N, Lara E, Veras M, et al. Dientes natales y neonatales: una revisión de la literatura. Pediatría (Asunción). 2017 abril; 4(1): p. 62-70.
29. Ferraris MEGd, Muños AC. Histología, Embriología e Ingeniería Tisular bucodental Buenos Aires: Panamericana; Argentina.
30. Mercedes C. Odontogénesis. [Internet].; 2011 [citado 2019 06 11. Disponible en : <https://es.slideshare.net/constanzamercedes/odontogn>.
31. Albertí L, SArabia MM, Martínez S, Martínez MJM. Histogenesis of the dental enamel. General considerations. Revista Archivo Médico de Camagüey. 2007; 11(3).
32. Villafranca FdC, Mondrago MPF, Lopez L, Perillam C, Diaz B, Hernandez L, et al. Fisiología y anatomía bucodental. Para auxiliares de odontología Sevilla: MAD; 2006.
33. Rejas VAZ. Monografías. [Internet].; 2008 [citado 2019 octubre 16. Disponible en: <https://www.monografias.com/trabajos63/desarrollo-embriologico-dientes/desarrollo-embriologico-dientes3.shtml>.
34. Hovorakova M, Lesot H, Peterka M, Peterkova R. Early development of the human dentition revisited. Journal of Anatomy. 2018 agosto ; 233(2): p. 135-145.
35. Torres M. Desarrollo de la dentición. La dentición primaria. Revista Latinoamericana de Ortodoncia y Odontopediatria. 2009 octubre.
36. Flores FE. Pérdida Prematura de dientes temporales en niños de 3 a 8 años que acuden a la clínica de Odontopediatria de la Facultad de Odontología de la Universidad Central del Ecuador. 2018. Tesis de Grado. Universidad Central del Ecuador.
37. Río JOd. Manual de Anatomía dental y pulpar de dientes primarios. primera ed. Manta: Universidad Laica Eloy Alfaro de Manabí; 2018.

38. Vargas LS, López LC, Torres EA, Rodríguez MJ. CRONOLOGÍA Y SECUENCIA DE ERUPCIÓN EN EL PRIMER PERIODO TRANSICIONAL. CES odontología. 2016; 29(1): p. 57-69.
39. Dopico Mp, Castro C. Importancia del primer molar permanente y consecuencias clínicas de su pérdida en edades tempranas del desarrollo. RAAO. 2011; 54(2): p. 21-27.
40. Pinkham JR. Odontología Pediátrica MEXICO : MCGRAW-HILL / INTERAMERICANA ; 2001.
41. Beltrán M, Gatica P. Grado de conocimiento en el diagnóstico radiográfico y en la correcta indicación del estudio radiográfico en patologías y/o afecciones orales más prevalentes, en alumnos de 5to año de Odontología de la Universidad Andrés Bello 2017, Sede Santiago. 2017..
42. Prabha E, Antony D, Johnson K, Kumar R. Management of geminated maxillary lateral incisor using cone beam computed tomography as a diagnostic tool. J Conserv Dent. 2014 Junio; 17(3): p. 293-296.
43. Bulut H, Pasaoglu A. Multidisciplinary management of a fused maxillary central incisor moved through the midpalatal suture: A case report. The Koran Journal of Orthodontics. 2017 Noviembre; 47(6): p. 384-393.
44. OEHLERS F. Dens invaginatus (dilated composite odontome). I. Variations of the invagination process and associated anterior crown forms. Oral Surg Oral Med Oral Pathol. 1957; 10(11): p. 1204-1218.
45. Dembinskaite A, Veberiene R, Machiulskiene V. Successful treatment of dens invaginatus type 3 with infected invagination, vital pulp, and cystic lesion: A case report. Clinical Case Reports. 2018 August; 6(8): p. 1565-1570.
46. Leone F, ZAmbrani C, MAyor e, Cortina A, Hernáiz P. Anomalías dentarias de forma: dens evaginatus (diente evaginado), revisión de la literatura y discusión sobre un caso clínico. Cient. Dent. 2018; 15(2): p. 45-51.
47. Thiesen G, Oliver DR, Araújo EA. Orthodontic treatment of a patient with maxillary lateral incisors with dens invaginatus: 6-year follow-up. American Journal of Orthodontics & Dentofacial Orthopedics. 2018; 153(5): p. 730-740.
48. Cabrini R. Anatomía Patológica bucal. Primera edición ed. Buenos Aires: MUNDI S.A.I.C Y F; 2010.
49. Ledesma-Montes C, Hernández-Guerrero JC, Jiménez-Farfán MD. Frequency of dilaceration in a mexican school-based population. Journal of Clinical and

- Experimental Dentistry. 2018 julio; 10(7): p. 665-667.
50. Nair R, Khasnis S, Patil JD. Bilateral Taurodontism in permanent maxillary first molar. Indian Journal of Dental Research. 2019; 30(2): p. 314-317.
 51. Zababurú W. Clinica Dental Asistencial. [Internet].; 2013 [citado 2019 Octubre 14. Disponible en: <http://clinicadentalasistencial.blogspot.com/2013/01/concrescencia.html>.
 52. Barberia LE. Odontopediatria Barcelona : MASSON, S.SA; 2002.
 53. Brazales B, Argoti B. Prevalencia de agenesias dentales en pacientes que acuden al centro de radiología de la Uniersidad de las Americas sede colón en el período enero 2016-octubre 2017. 2018..
 54. Shafer W, Levy B, Hine M. Tratado de patología bucal México Mexico: S.S de C.V Interamericana ; 1986.
 55. Cádiz JR. Imágenes radiográficas de las patologías del área buco-maxilofacial. Universidad de Chile. 2000.
 56. Arboleda L, Echeverri J, Restrepo L, Marín M, Vásquez G, Gomez J, et al. AGENESIA DENTAL. REVISIÓN BIBLIOGRÁFICA Y REPORTE DE DOS CASOS CLÍNICOS. Revista Facultad de Odontología Universidad de Antioquia. 2006; 18(1).
 57. White S, Pharoah M. Radiologia Oral. prinncipios e interpretación. cuarta edicion ed. Madrid: elservier; 2002.
 58. Bhaskar S. Patología bucal argentina: El Ateneo; 1981.
 59. Rámirez J. imagenes Radiográficas de las patologías del área Buco-Maxilofacial Chile: Unviersidad de Chile; 2000.
 60. Espinal G, Manco H, Aguilar G, Castrillon L, Rendón J, Marín M. ESTUDIO RETROSPECTIVO DE ANOMALÍAS DENTALES Y ALTERACIONES ÓSEAS DE MAXILARES EN NIÑOS DE CINCO A CATORCE AÑOS DE LAS CLÍNICAS DE LA FACULTAD DE ODONTOLOGÍA DE LA UNIVERSIDAD DE ANTIOQUIA. Revista Facultad de Odontología Universidad de Antioquia. 2009; 21(1).
 61. Santiago Cd. Aportación de la radiografía panorámica al estudio de las alteraciones del desarrollo dentario en niños con necesidades especiales. 2012 Semptiembre. Tesis.

62. Díez C. Radiología oral para dentistas e higienistas de la sanidad pública Madrid: Vision net; 2008.
63. Whaites E. Fundamentos de Radiología dental. quinta edición ed. Barcelona: Elsevier; 2014.
64. Chimenos. Radiología en medicina bucal España : Masson; 2005.
65. Altamirano L, Vargas J, Luz Mdl. Hallazgos incidentales en radiografías panorámicas previas al tratamiento de ortodoncia. Acta Odontologica venezolana. 2011; 49(3).
66. Tsai SJ, King NM. A catalogue of anomalies and traits of the permanent dentition of southern Chinese. The Journal of clinical pediatric dentistry. 1998; 22(3): p. 185-194.
67. Bawazir M, ALyousef T, Housseiny A. Incidental Dental Anomalies in Pediatric Dental Patients Detected by. Saudi Journal of Oral and Dental Research. 2019 Febrero; 1.
68. Sacal C, Echeverri E, Keene H. Retrospective survey f dental anomalies and pathology detected on maxillary occlusal radiographs in children between 3 and 5 years of age. Pediatric Dentistry. 2001; 23(4): p. 357-350.
69. Martínez DLA, Palacios J, Tovar D, Hernández J, Jaramillo A. Prevalencia de anomalías de número en pacientes infantiles y adolescentes de las clínicas odontológicas de la universidad del Valle desde el 2005 hasta el 2012. Revista Nacional Odontologica. 2015; 11(20): p. 31-39.
70. Chumi R, Cordero M. Prevalencia de anomalías DEntomaxilares en adolescentes del Colegio "Miguel Cordeo Crespo" de 12 a 14 años, en el Caton Cuenca- Ecuador, año 2014. Revista Latinoamericana de Ortodoncia y odontopediatria. 2015.

12. ANEXOS

Anexo 1. Certificado centro radiológico.

Yo, José Copa, encargado del centro radiológico Digital X a petición de la parte interesada:

CERTIFICO:

Haber donado a la Srta. Lillian Yesenia Ramos Paredes, con cédula de identidad: 1803978137, estudiante de la carrera de odontología de la Universidad Nacional de Chimborazo, 200 radiografías panorámicas, que fueron tomadas a pacientes que acudieron a realizárselas por motivo de diagnósticos a pedido de sus médicos tratantes, las radiografías fueron donadas para fines investigativos en su proyecto de realización de tesis.

Es todo cuanto puedo certificar en honor a la verdad, pudiendo el interesado hacer uso del presente documento en lo que estime conveniente.

Riobamba 14 de Junio del 2019

Atentamente:

DIGITAL X

Fono: 0999964248

El digital x.com

El digital x.com

José Copa

Anexo2. Certificado Urkund



UNIVERSIDAD NACIONAL DE CHIMBORAZO
FACULTAD DE CIENCIAS DE LA SALUD
COMISIÓN DE INVESTIGACIÓN Y DESARROLLO CID
Ext. 1133

Riobamba, 22 de enero del 2020
Oficio N° 010-URKUND-FCS-2020

Dr. Carlos Albán
DIRECTOR CARRERA DE ODONTOLOGÍA
FACULTAD DE CIENCIAS DE LA SALUD
UNACH
Presente.-

Estimada Profesora:

Luego de expresarle un cordial y atento saludo, de la manera más comedida tengo a bien remitir detalle de la validación del porcentaje de similitud por el programa URKUND del trabajo de investigación con fines de titulación que se detalla a continuación:

No	Documento número	Título del trabajo	Nombres y apellidos del estudiante	Nombres y apellidos del tutor	% reportado por el tutor	% de validación verificado	Validación	
							Si	No
1	D62726560	Caracterización radiológica de anomalías de forma y tamaño según tipo de dentición en pacientes pediátricos. Riobamba, 2019	Lilian Yesennia Ramos Paredes	Dra. Paola Paredes	4	4	x	

Por la atención que brinde a este pedido le agradezco

Atentamente,

M.Sc. Edison Bonifaz
Delegado Programa URKUND
FCS / UNACH

✓ C/c Dr. Gonzalo E. Bonilla Pulgar – Decano FCS

Anexo 3. Acta de conformidad.



DIRECCIÓN ACADÉMICA
VICERRECTORADO ACADÉMICO



UNACH-RGF-01-04-02.22

DICTAMEN DE CONFORMIDAD DEL PROYECTO ESCRITO DE INVESTIGACIÓN

Facultad: Facultad de Ciencias de la Salud
Carrera: Carrera de Odontología

1. DATOS INFORMATIVOS DOCENTE TUTOR Y MIEMBROS DEL TRIBUNAL

Tutor: Paola Natalí Paredes Chinizaca **Cédula:** 0604140798
Miembro tribunal: Cristian David Guzmán Carrasco **Cédula:** 0603826223
Miembro tribunal: Mauro Ramiro Costales Lara **Cédula:** 0602796195

2. DATOS INFORMATIVOS DEL ESTUDIANTE

Apellidos: Ramos Paredes
Nombres: Lilian Yesenia
C.I / Pasaporte: 1803978137
Título del Proyecto de Investigación: "Caracterización radiológica de anomalías de forma y tamaño según tipo de dentición en pacientes pediátricos. Riobamba, 2019."
Dominio Científico: Salud como producto social, orientado al Buen Vivir
Línea de Investigación: salud-atención integral de Odontología

3. CONFORMIDAD PROYECTO ESCRITO DE INVESTIGACIÓN

Aspectos	Conformidad Si/No	Observaciones
Título	Si	
Resumen	Si	
Introducción	Si	
Objetivos: general y específicos	Si	
Estado del arte relacionado a la temática de investigación	Si	
Metodología	Si	
Resultados y discusión	Si	
Conclusiones y recomendaciones	Si	
Referencias bibliográficas	Si	
Apéndice y anexos	Si	

Fundamentado en las observaciones realizadas y el contenido presentado, SI(x) / NO() es favorable el dictamen del Proyecto escrito de Investigación, obteniendo una calificación de: 9.33 sobre 10 puntos.



DIRECCIÓN ACADÉMICA
VICERRECTORADO ACADÉMICO



UNACH-RGF-01-04-02.22

Dra. Paola Paredes Ch.
ODONTÓLOGA - ODONTOPEDIATRA
M.B.F. LIB. 10, FOLIO 59, # 176

Dra. Paola Paredes
TUTOR

Dr. Mauro Costales
MIEMBRO DEL TRIBUNAL

Dr. Cristian Guzmán
MIEMBROS DEL TRIBUNAL

Anexo 4. Modelo de Radiografía panorámica.

