



**UNIVERSIDAD NACIONAL DE CHIMBORAZO  
FACULTAD DE CIENCIAS DE LA SALUD  
CARRERA DE ODONTOLOGIA**

Restauraciones de composite inyectado directo en el sector posterior

**Trabajo de Titulación para optar al título de Odontólogo**

**Autor:**

Soto Osorio, Kevin Steve

**Tutor:**

Dr. Manuel Alejandro León Velastegui

**Riobamba, Ecuador. 2026**

## DECLARATORIA DE AUTORÍA

Yo, Kevin Steve Soto Osorio, con cédula de ciudadanía 0504181363, autor del trabajo de investigación titulado: Restauraciones de composite inyectado directo en el sector posterior, certifico que la producción, ideas, opiniones, criterios, contenidos y conclusiones expuestas son de mí exclusiva responsabilidad.

Asimismo, cedo a la Universidad Nacional de Chimborazo, en forma no exclusiva, los derechos para su uso, comunicación pública, distribución, divulgación y/o reproducción total o parcial, por medio físico o digital; en esta cesión se entiende que el cesionario no podrá obtener beneficios económicos. La posible reclamación de terceros respecto de los derechos de autor (a) de la obra referida, será de mi entera responsabilidad; librando a la Universidad Nacional de Chimborazo de posibles obligaciones.

En Riobamba, 18 de febrero del 2026



Kevin Steve Soto Osorio

C.I: 0504181363

## DICTAMEN FAVORABLE DEL PROFESOR TUTOR

Quien suscribe, Dr. Manuel Alejandro León Velastegui catedrático adscrito a la Facultad de Ciencias de la salud, por medio del presente documento certifico haber asesorado y revisado el desarrollo del trabajo de investigación titulado: Restauraciones de composite inyectado directo en el sector posterior, bajo la autoría de Kevin Steve Soto Osorio; por lo que se autoriza ejecutar los trámites legales para su sustentación.

Es todo cuanto informar en honor a la verdad; en Riobamba, a los 18 días del mes de febrero de 2026



Dr. Manuel Alejandro León Velastegui

C.I: 060312463-7

## CERTIFICADO DE LOS MIEMBROS DEL TRIBUNAL

Quienes suscribimos, catedráticos designados Miembros del Tribunal de Grado para la evaluación del trabajo de investigación Restauraciones de composite inyectado directo en el sector posterior por Kevin Steve Soto Osorio, con cédula de identidad número 0504181363, bajo la tutoría de Dr. Manuel Alejandro León Velastegui; certificamos que recomendamos la APROBACIÓN de este con fines de titulación. Previamente se ha evaluado el trabajo de investigación y escuchada la sustentación por parte de su autor; no teniendo más nada que observar.

De conformidad a la normativa aplicable firmamos, en Riobamba 14 de mayo de 2026

Dr. Carlos Alberto Albán Hurtado  
**PRESIDENTE DEL TRIBUNAL DE GRADO**



---

Dra. Sandra Marcela Quisiguiña Guevara  
**MIEMBRO DEL TRIBUNAL DE GRADO**



---

Dr. Cabezas Abad Christian Andrés  
**MIEMBRO DEL TRIBUNAL DE GRADO**



---



Dirección  
Académica  
VICERRECTORADO ACADÉMICO

*en movimiento*



UNACH-RGF-01-04-08.17  
VERSIÓN 01: 06-09-2021

# CERTIFICACIÓN

Que, SOTO OSORIO KEVIN STEVE con CC: **0504181363**, estudiante de la Carrera de **ODONTOLOGÍA**, Facultad de **CIENCIAS DE LA SALUD**; ha trabajado bajo mi tutoría el trabajo de investigación titulado "**RESTAURACIONES DE COMPOSITE INYECTADO DIRECTO EN EL SECTOR POSTERIOR**", cumple con el **6%**, de acuerdo al reporte del sistema Anti plagio **COMPILATIO**, porcentaje aceptado de acuerdo con la reglamentación institucional, por consiguiente autorizo continuar con el proceso.

Riobamba, 18 de febrero de 2026

Dr. Manuel Alejandro León Velastegui  
**TUTOR**

## **DEDICATORIA**

Este trabajo lo dedico a mi madre, familiares, amigos, inclusive a quienes lleguen a leer esto en algún momento, gracias por estar allí, mi más sincera gratitud por la interacción que pudo haber transcurrido durante la carrera. Lamentablemente estas palabras jamás llegaran a ser leídas por quien en un inicio ilumino mi camino, muchas gracias, y perdón<sup>∞</sup> es lo que permanecerá grabado en mi ser, es por tanto que solo puedo orar por que estos sentimientos lleguen a algún lugar.

## **AGRADECIMIENTO**

Muchas gracias, a todos quienes haya llegado a conocer, compartir, hablar reír y llorar, puede que solo queden cenizas de quien alguna vez fui, a mis padres muchas gracias por estar allí, a mis docentes gracias por lo aprendido, a mis maestros gracias por su sacrificio, a mi tutor Dr. Manuel León una disculpa por los inconvenientes, espero poder retribuir esto en algún momento a todos aquellos con quien me encuentro en deuda, sin más que decir y en caso de que no los vuelva a ver un buen día, una buena tarde y buenas noches.

## ÍNDICE GENERAL

DECLARATORIA DE AUTORÍA

DICTAMEN FAVORABLE DEL PROFESOR TUTOR

CERTIFICADO DE LOS MIEMBROS DEL TRIBUNAL

CERTIFICADO ANTIPLAGIO

DEDICATORIA

AGRADECIMIENTO

ÍNDICE GENERAL

ÍNDICE DE TABLAS

ÍNDICE DE FIGURAS

RESUMEN

ABSTRACT

CAPÍTULO I. INTRODUCCION.....	14
CAPÍTULO II. MARCO TEÓRICO.....	15
2.1 Composite inyectado directo .....	15
2.1.1 Definición.....	15
2.1.2 Composites empleados en la técnica.....	15
2.1.3 Técnica de Composite Inyectado Directo .....	16
2.1.4 Ventajas clínicas de la técnica de resina inyectada .....	18
2.2 Dientes posteriores.....	19
2.2.1 Estructura dental.....	19
2.2.2 Biomecánica de los dientes posteriores.....	19
2.2.3 Pérdida de tejido y resistencia a la carga oclusal .....	19
CAPÍTULO III. METODOLOGIA.....	20
3.1 Protocolo y Registro .....	20
3.2 Pregunta de Investigación.....	20
3.3 Medidas de Resultado .....	20
3.4 Criterio de Elegibilidad.....	20

3.5	Fuentes de información y estrategia de búsqueda.....	21
3.6	Selección de estudios .....	22
3.7	Extracción de datos .....	24
CAPÍTULO IV. RESULTADOS Y DISCUSIÓN .....		24
4.1	Resultados .....	24
4.2	Discusión .....	50
CAPÍTULO V. CONCLUSIONES y RECOMENDACIONES .....		52
5.1	Conclusiones .....	52
5.2	Recomendaciones .....	53
BIBLIOGRAFÍA .....		54
ANEXOS .....		57

## ÍNDICE DE TABLAS.

<b>Tabla 1</b> Literatura científica sobre restauraciones de composite inyectado directo en el sector posterior. ....	25
<b>Tabla 2</b> Ventajas, desventajas, indicaciones y contraindicaciones de la técnica de composite inyectado en dientes posteriores. ....	30
<b>Tabla 3</b> Protocolos y materiales empleados para la realización de la técnica de restauraciones de composite inyectado. ....	42
<b>Tabla 4</b> Resumen de reportes de casos clínicos empleados.....	49

## ÍNDICE DE FIGURAS

<b>Figura 1</b> Diagrama de Flujo PRISMA 2020.....	23
--	----

## RESUMEN

**Objetivo:** El principal objetivo de la presente investigación fue evaluar la literatura científica sobre restauraciones de composite inyectado directo en el sector posterior.

**Materiales y métodos:** Se realizó una revisión sistemática bajo las normas PRISMA, la búsqueda se hizo en 4 bases de datos PubMed, Embase, Web of Science y Scopus, de acuerdo con las ecuaciones de búsquedas definidas previamente, no se aplicaron filtros sobre la fecha o lenguaje, siguiendo los criterios y reglas en cada base de datos. Por lo que se identificaron 618 estudios, descartando duplicados mediante Rayyan, seleccionándolos por título y resumen; se seleccionaron 6 estudios luego de analizar el texto completo, además de una búsqueda manual de un estudio relevante adicional.

**Resultados:** La técnica de composite inyectado resulta adecuada en el sector posterior en casos selectos especialmente cuando se requiere reproducir anatomía oclusal compleja de forma predecible en poco tiempo, así como que el material recomendado G-aenial Universal Inyectable es útil para restaurar superficies oclusales en molares con abrasión o erosión, manteniendo un enfoque mínimamente invasivo, siendo el composite inyectable más referenciado en esta técnica.

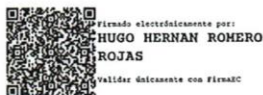**Conclusión:** Por lo que concluimos que la técnica de composite inyectado directo es una técnica clínicamente aceptable en el sector posterior para abordar situaciones clínicas como: rehabilitaciones adhesivas de boca completa, casos de desgaste severo y tratamientos transicionales, permitiendo estabilizar la oclusión, restaurar desgaste y superficies oclusales en molares con abrasión o erosión, manteniendo un enfoque mínimamente invasivo.

**Palabras claves:** Técnica de moldeo por inyección, técnica de composite inyectable, restauraciones posteriores directas, odontología.

## ABSTRACT

**Objective:** The main objective of this study was to evaluate the scientific literature on direct injection composite restorations in the posterior region. **Materials and methods:** A systematic review was conducted in accordance with the PRISMA guidelines. The search was performed in four databases—PubMed, Embase, Web of Science, and Scopus—using predefined search terms. No filters were applied for date or language, in accordance with the criteria and rules of each database. A total of 618 studies were identified; duplicates were excluded using Rayyan, and studies were selected based on title and abstract. Six studies were selected after analyzing the full texts, and a manual search identified one additional relevant study. **Results:** The injected composite technique is suitable in the posterior region in select cases, especially when it is necessary to predictably reproduce complex occlusal anatomy in a short time. Furthermore, the recommended material, G-aenial Universal Injectable, is useful for restoring occlusal surfaces on molars with abrasion or erosion while maintaining a minimally invasive approach; it is the most frequently cited injectable composite in this technique. **Conclusion:** We therefore conclude that the direct composite injection technique is a clinically acceptable technique in the posterior region for addressing clinical situations such as: full-mouth adhesive restorations, cases of severe wear, and transitional treatments, allowing for the stabilization of occlusion, restoration of wear, and restoration of occlusal surfaces on molars with abrasion or erosion, while maintaining a minimally invasive approach.

**Keywords:** Injection molding technique, injectable composite technique, direct posterior restorations, dentistry.



Reviewed by:  
Mgs. Hugo Romero  
**ENGLISH PROFESSOR**  
C.C. 0603156258

## CAPÍTULO I. INTRODUCCION.

La odontología restauradora actual en cuanto a la rehabilitación dental implica funcionalidad y estética. El proceso en restauraciones finales tanto indirectas como directas es muy exigente, contando incluso que en restauraciones directas es un proceso menos predecible dependiente de la habilidad del operador ya que no se utilizaran formas o contornos predefinidos. (1)

La técnica de composite inyectado es una forma rápida y sencilla de restaurar contornos desgastados o dientes defectuosos, replicando el resultado deseado de un encerado, del que obtenemos una matriz transparente de silicona es decir Polivinil Siloxano, después de protocolo de grabado ácido y adhesión y el aislamiento con teflón de las piezas vecinas. A través de agujeros de nuestra matriz de silicona para un moldeo perfecto, fotocuramos y después repetimos el proceso para el resto de piezas y pulimos. (1)

Los dientes posteriores como premolares y molares, son más grandes y soportan la mayor parte de la carga masticatoria, las restauraciones en el sector posterior implican desgaste, defectos marginales, tinción y pigmentación. Los principales fallos en este sector se relacionan con fracturas y caries secundarias. La rehabilitación en pacientes con bruxismo o desgastes severos incrementa el riesgo de desgaste. (2,3)

El composite inyectado en el sector posterior tiene la capacidad de adaptarse a la forma del índice de silicona y por ende al encerado sin presión externa, sumado a los nuevos composites de resina fluida con mayor contenido de relleno tienen propiedades mecánicas más fuertes, al desgaste y transparencia. Proporcionan una mejor adaptación a las paredes de la cavidad contando que los composites fluidos y convencionales no difieren significativamente en los resultados clínicos evaluados. (4)

Por varios casos presentados en la literatura como, la revisión panorámica de Marleen Peumans.(5) Podemos decir que la técnica de composite inyectado directo posee una amplia gama de indicaciones, incluyendo desde restauraciones del sector posterior, hasta restauraciones interceptivas o definitivas, en casos de rehabilitación funcional y estética, sin requisitos excesivos de habilidad clínica. (5)

Por eso mediante esta investigación lo que pretendemos es hacer una revisión de la literatura la cual nos permitirá revisar el estado actual de la técnica, los materiales empleados, así como clasificar protocolos, ventajas y desventajas, indicaciones y contraindicaciones de restauraciones de composite inyectado directo en el sector posterior.

## **CAPÍTULO II. MARCO TEÓRICO.**

### **2.1 Composite inyectado directo**

#### **2.1.1 Definición**

La técnica de composite inyectado directo es un método que usa un índice de silicona transparente para un predecible y preciso traslado del encerado diagnóstico a una restauración de composite, es por eso que es una técnica indirecta/directa. Puede ser empleado en restauraciones de transición para valorar cambios oclusales o en restauraciones definitivas. Que ayudaría potencialmente a reducir el tiempo de trabajo en el sillón con resultados predecibles, aun que requeriría la confección previa en el laboratorio. (6,7)

La técnica original de Terry y Powers utiliza resinas fluidas como material, por su baja viscosidad que permite fácilmente la inyección, dispensando el composite a través de un pequeño agujero en la matriz, situación en la que composites de viscosidad convencional tendría dificultades. (8)

El moldeo por inyección se puede realizar por dos caminos, el analógico o tradicional donde se toma una impresión física de los dientes del paciente usando materiales como el alginato o PVS. Luego sobre el modelo obtenido se hace un encerado que recrea el resultado que se busca alcanzar. Para después con un material PVS transparente obtener el índice de silicona, que llevado a boca y a través de agujeros se restaurara usando una cánula o punta para inyectar el composite. (8)

Por otro lado, el enfoque digital, al realizar un escaneo intraoral y con las herramientas de diseño de software, permiten que cada paso del “encerado digital” se pueda reiniciar o modificar las veces que sean necesarias, lo que es una ventaja absoluta frente a la corriente de encerado tradicional, además que esto permitiría la impresión 3D de los modelos. (8)

#### **2.1.2 Composites empleados en la técnica**

Esta técnica emplea composite fluido a base de resina, convencionalmente estos poseen una carga de relleno reducida de 37% a 53% de volumen, comparada a la carga de 50% a 70% de volumen que poseen los composites híbridos de microrrelleno convencional. Al manejar esta carga de relleno reducida se modifica su viscosidad y permite la dispensación en jeringuillas con puntas de calibre muy fino. (9)

En un principio los composites fluidos presentaban propiedades físicas y mecánicas más débiles que los composites híbridos tradicionales, por lo que se encontraban indicados solo para zonas de baja tensión. Pero en estudios posteriores se centraron en mejorar sus características físicas agregando relleno y ajustando su tamaño. Con esto recientemente un nuevo tipo de composite fluido, con un alto contenido de relleno que ahora se conoce como “composite inyectable” posee partículas nanométricas y conserva la consistencia que facilita su inyección. (10)

Antes los materiales fluidos no se consideraban lo suficientemente resistentes, para un uso y desempeño clínico a largo plazo en zonas que se encuentran sometidas a tensión o restauraciones de clase I, II, IV. Por sus reducidas propiedades físicas. Pero ahora estudios recientes indican que el rendimiento de las denominadas “resinas compuestas inyectables” las resinas fluidas de nueva generación presentan mejores propiedades físicas, que amplía sus aplicaciones. (8)

#### **2.1.2.1 Resina: G-aenial Universal Inyectable (GC)**

G-aenial Universal Inyectable, es un composite de alta resistencia, universal, fotopolimerizable ideal para cualquier indicación restauradora. Permite una aplicación directa con jeringa y posee propiedades tixotrópicas. Este composite presenta un contenido de relleno del 69%. Tiene indicaciones y es óptimo para la técnica de composite inyectado. (11)

En el estudio in vivo al comparar el rendimiento clínico de 1 año de una resina compuesta tradicional, una resina compuesta de relleno masivo y una resina compuesta fluida de alto relleno en dientes posteriores, realizaron 259 restauraciones de Clase II en 110 pacientes. (Clearfil Majesty Posterior, Kuraray Medikal Inc, Japón, Filtek One Bulk Fill Restorative, 3M-ESPE, EE. UU., G-aenial Universal Inyectable GC Corp., Japón). Como resultado no se detectaron diferencias significativas en el rendimiento clínico de los materiales al inicio y al final del año para todos los criterios ( $p < 0,05$ ). (12)

### **2.1.3 Técnica de Composite Inyectado Directo**

#### **2.1.3.1 Protocolo clínico de Terry y Powers, analógico**

##### **Planificación y encerado diagnóstico**

1. Realizar evaluación oclusal completa del paciente
2. Crear un encerado diagnóstico, que establece parámetros estéticos y funcionales para las restauraciones finales. (13)

#### **Fabricación de la matriz de silicona**

1. Usando una cubeta plástica no perforada.
2. Tomar una impresión con PVS transparente (EXAClear) del encerado diagnóstico. (13)

#### **Preparación del Campo Operatorio**

1. Limpiar los dientes con piedra pómez y clorhexidina al 2%.
2. Aplicar cinta de teflón o una pequeña cantidad de glicerina en los dientes adyacentes a la pieza que vamos a inyectar.
3. Esto permitirá la óptima integración de la fluida en la región interproximal mientras previene la adhesión del material a superficies dentales adyacente.
4. Aplicar ácido fosfórico al 37.5% sobre la superficie del esmalte de nuestra primera pieza a tratar, durante 30 segundos
5. Enjuagar durante 5 segundos.
6. Secar con el aire suavemente.
7. Aplicar el adhesivo, que en este caso es de un solo componente con los aplicadores sobre la superficie del esmalte, durante 10 segundos.
8. Secar con aire durante 5 segundos.
9. Fotocurar durante 10 segundos usando luz LED. (13)

#### **Inyección de resina compuesta**

1. Colocar la matriz de silicona transparente, ya perforada sobre la arcada dental.
2. Inyectar inicialmente resina compuesta fluida, opaca tono A-2 (G-aenial Universal Flo)
3. Inyectar el resto de la resina compuesta fluida, translúcida tono B-1 (G-aenial Universal Flo), sobre la primera capa.
4. Retirar la punta de la perforación de la matriz de silicona
5. Fotocurar la resina compuesta a través de la matriz de silicona durante 40 segundos.
6. Retirar la matriz de silicona. (13)

#### **Remoción de excesos y acabado inicial**

1. Remover el exceso de resina compuesta polimerizada interproximal con bisturí número 12.

2. Remover el “sprue”, o remanente del conducto de donde se inyectó la resina con fresa de acabado cónica de 30 estrías.
3. Retraer el tejido gingival con un protector gingival, para permitirnos dar la terminación a la interfase diente – resina con una fresa de diamante de punta cónica.
4. Quitar el material del primer mock-up que acabamos de realizar del diente adyacente, con bisturí número 12.
5. Alisar las superficies interproximales y los contornos con fresa de diamante de punta cónica y tiras de acabado.
6. Este protocolo se repetirá para cada diente antes de continuar al siguiente. (13)

#### **Inyección del diente adyacente**

1. Aislar con teflón o glicerina la pieza que terminamos.
2. Completar la preparación de grabado ácido y superficie adhesiva nuevamente.
3. Repetir el protocolo de inyección.
4. Repetir el protocolo previo de remoción de los excesos y acabado inicial.

#### **Acabado y Pulido Detallado**

1. Alisar las superficies interproximales con tiras de acabado de óxido de aluminio, siguiendo en secuencia de fino a extrafino.
2. Contornear ahora los bordes incisales de la resina compuesta con los discos de acabado y pulido.
3. Alisar y pulir la superficie de la resina usando las puntas de silicona de alto brillo.
4. Continuar con el pulido en la zona gingival con copas huecas de silicona.
5. Pulir la superficie con pasta diamantada y un disco de pelo de cabra.
6. Dar el brillo superficial final con un disco de algodón seco. (13)

#### **2.1.4 Ventajas clínicas de la técnica de resina inyectada**

La técnica de moldeo inyectable, al implicar el flujo de composite en una matriz de silicona transparente bien estabilizado, no existe una presión externa que pueda causar distorsiones. Como en técnicas que usan plantillas vestibulares prefabricadas, o moldes de una sola pieza que necesitan ejercer una presión externa sobre el índice mientras lo moldean. Solo tenemos la presión que ejerce el composite fluido durante la inyección que junto con la matriz que actúa como molde sin posibilidad de distorsión. (14)

Esto hace que la técnica inyectable sea repetible y consistente para diferentes operadores, y constituye su principal ventaja en comparación con las técnicas mencionadas anteriormente, por la viscosidad del composite fluido, esta rellena el molde a la perfección, con una transición armoniosa hacia la estructura dental. Permitiendo que se puede moldear en una capa muy fina que, en la mayoría de los casos, no requiere preparación dental y permite preservar toda la estructura dental sana. (14)

## **2.2 Dientes posteriores**

### **2.2.1 Estructura dental**

Los órganos dentales se encuentran constituidos por distintos tejidos, los mineralizados o duros siendo el esmalte, dentina y cemento, el blando la pulpa dental que es un tejido conectivo laxo, vascularizado y innervado. El esmalte con un espesor máximo de 3mm en la superficie oclusal de premolares y molares, cubre a forma de casquete a la dentina en la porción coronaria, su espesor oscila entre 1,5 mm y 4,5 mm delimitando a la cámara pulpar. (15)

### **2.2.2 Biomecánica de los dientes posteriores**

Los dientes posteriores soportan cargas compresivas verticales protegiendo a los dientes anteriores de estas cargas más intensas, mientras que los dientes anteriores guían la desoclusión con un mecanismo de movimientos latero protrusivos. Los premolares y molares cuentan con superficies oclusales más anchas y son multirradiculares, con una distribución de dentina y esmalte distintas. (16)

### **2.2.3 Pérdida de tejido y resistencia a la carga oclusal**

El concepto de que la resistencia dental es indirectamente proporcional a la pérdida de tejido dental es válido. Pero la relación entre la pérdida de tejido y el compromiso de la resistencia difiere entre dientes posteriores y anteriores. Ya que los dientes posteriores exigen materiales de restauración más resistentes para garantizar resultados aceptables a largo plazo. (16)

## **CAPÍTULO III. METODOLOGIA.**

### **3.1 Protocolo y Registro**

Se realizó una revisión sistemática de la literatura siguiendo las normas de revisiones sistemáticas y metaanálisis de acuerdo con PRISMA (Preferred Reporting Items for Systematic Reviews and Meta-Analyses) cumpliendo con su checklist 2020. (17)

Se empleo Rayyan para la eliminación de duplicados, basado en las búsquedas en las distintas bases de datos, así como Mendeley como gestor de referencias bibliográficas.

### **3.2 Pregunta de Investigación**

Se elaboró una pregunta de investigación de acuerdo con el método (PICO) Paciente, Intervención, Comparación y resultado: *¿ La técnica de composite inyectado directo es una opción estética con un desempeño clínico adecuado para la restauración del sector posterior?*

Población: Dientes posteriores con cavidades o desgaste.

Intervención: Restauración de composite inyectado directo.

Comparación: Restauración convencional de composite

Resultados: Desempeño clínico, indicaciones, contraindicaciones, ventajas, desventajas.

### **3.3 Medidas de Resultado**

Los resultados obtenidos son principalmente parámetros clínicos, limitaciones, indicaciones presentes en los reportes clínicos expresados por los autores, en el desempeño de las restauraciones de composite inyectado directo en el sector posterior.

### **3.4 Criterio de Elegibilidad**

Los criterios de inclusión utilizados para la revisión fueron los siguientes: Estudios realizados in vitro, Reportes de caso sobre la técnica de composite inyectado, Reportes sobre Injection Moulding Technique, Dientes posteriores, Dentición Definitiva.

Los criterios de exclusión: Estudios en dientes deciduos.

### **3.5 Fuentes de información y estrategia de búsqueda**

Las bases de datos utilizadas para esta revisión hasta 18 de Febrero del 2026 fueron: Pubmed, Embase, Scopus y Web of Science, de acuerdo a la ecuación de búsqueda definida previamente, no se aplicaron filtros de fecha o lenguaje, siguiendo los criterios y reglas para cada base de datos, utilizando los términos booleanos AND u OR, para combinar los términos Mesh y No Mesh buscados mediante título y abstract.

El proceso de búsqueda y selección de estudios, extracción de datos se lo realizó por dos examinadores independientes (K.E.S.O-M.A.L.V), ante cualquier discrepancia entre ellos, se consultó a un tercer autor. Además, se realizó una búsqueda manual de la lista de referencias de los artículos científicos seleccionados para identificar estudios adicionales.

#### **PUBMED:**

((Injectable composite) OR (Injectable composite technique) OR (Injection molding technique) OR (Injectable resin technique) OR (composite injection molding technique) OR (injection molding) OR (resin injection)) AND ((dental composite) OR (composite dental resin) OR (posterior resin composite restorations) OR (direct posterior restorations)) AND (dentistry)

#### **Embase:**

('injectable composite' OR 'injectable composite technique' OR 'injection molding technique' OR 'injectable resin technique' OR 'composite injection molding technique' OR 'injection molding' OR 'resin injection') AND 'dentistry'

#### **Scopus:**

( TITLE-ABS-KEY-AUTH ( "Injectable composite" ) OR TITLE-ABS-KEY-AUTH ( "Injectable composite technique" ) OR TITLE-ABS-KEY-AUTH ( "Injection molding technique" ) OR TITLE-ABS-KEY-AUTH ( "Injectable resin technique" ) OR TITLE-ABS-KEY-AUTH ( "composite injection molding technique" ) OR TITLE-ABS-KEY-AUTH ( "injection molding" ) OR TITLE-ABS-KEY-AUTH ( "resin injection" ) ) AND ( TITLE-

ABS-KEY-AUTH ( "dental composite" ) OR TITLE-ABS-KEY-AUTH ( "composite dental resin" ) OR TITLE-ABS-KEY-AUTH ( "posterior resin composite restorations" ) OR TITLE-ABS-KEY-AUTH ( "direct posterior restorations" ) )

**Web of Science:**

((TS=("Injectable composite") OR TS=("Injectable composite technique") OR TS=("Injection molding technique") OR TS=("Injectable resin technique") OR TS=("composite injection molding technique") OR TS=("injection molding") OR TS=("resin injection")) AND (TS=("dentistry")))

**3.6 Selección de estudios**

Luego de eliminar los duplicados o triplicados con el software RAYYAN. Dos revisores independientes (K.E.S.O - M.A.L.V) realizarán la selección de los estudios mediante título y abstract, de acuerdo a los criterios de selección y serán anotados en una hoja de excel para facilitar el manejo de los datos, si existiera discusión se resolverá con la participación de una tercera persona independiente.

Una vez definidos los estudios a ser utilizados se obtendrán los textos completos de los artículos científicos, en caso de no conseguirlo nos contactaremos con los investigadores, solicitando los mismos en caso de ser necesario.

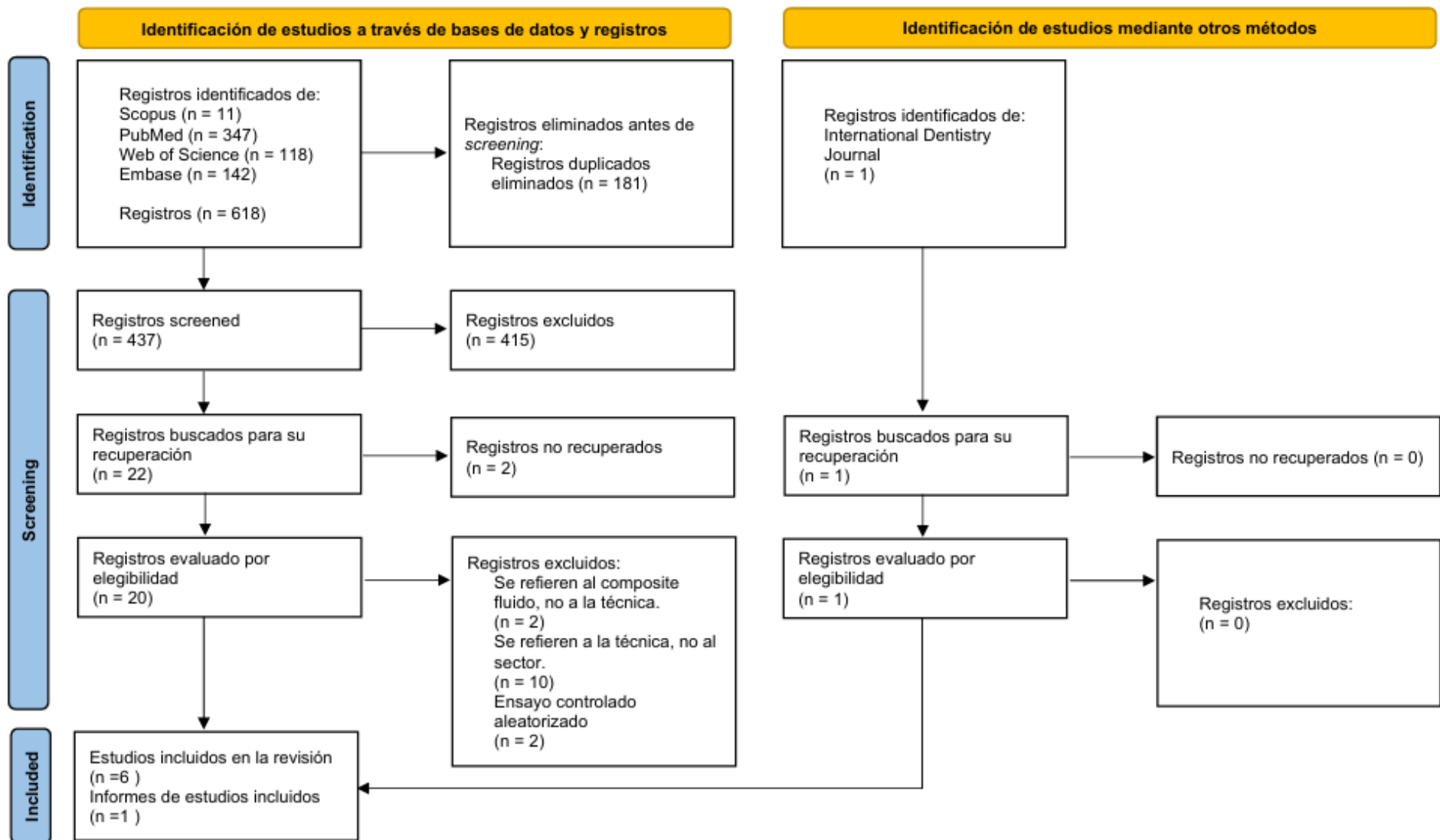


Figura 1 Diagrama de Flujo PRISMA 2020

### **3.7 Extracción de datos**

Las variables extraídas de los artículos científicos fueron: Autor, año de publicación, revista, objetivo, tamaño muestral, edad de la muestra, género, criterios de inclusión, criterio de exclusión, tipo de intervención, composite inyectable, composite dental, composite de resina, técnica de moldeo por inyección, restauración de composite en el sector posterior, restauración posterior directa.

## **CAPÍTULO IV. RESULTADOS Y DISCUSIÓN**

### **4.1 Resultados**

Los estudios en la tabla 1, nos muestra literatura científica sobre las restauraciones de composite inyectado directo, estos están constituidos principalmente por reportes de casos y una revisión que incluyen casos en dientes tanto anteriores como posteriores. Los autores más destacados incluyen a Terry. et al (2014) como el primer autor en describir la técnica de composite inyectado, así como el resto de los autores, Chatzidimitriou. et al (2025), Veneziani. et al (2025), Hulac. et al (2023) y Peumans. et al (2023) los que describen los protocolos clínicos de la técnica de composite inyectado directo aplicado en sus respectivos casos clínicos.

**Tabla 1. Literatura científica sobre restauraciones de composite inyectado directo en el sector posterior.**

<b>Autor/Año</b>	<b>Revista</b>	<b>Tipo de estudio</b>	<b>Objetivo</b>
<b>Douglas A. Terry / 2014 (13)</b>	Dentistry Today	Reporte de caso	N.E
<b>Konstantina Chatzidimitriou / 2025 (4)</b>	Case Reports in Dentistry	Reporte de caso	El presente reporte de caso tuvo como objetivo describir en detalle el uso de las técnicas de moldeo por inyección y estampado para la restauración de dientes posteriores permanentes en dos pacientes jóvenes.
<b>Marco Veneziani / 2025 (18)</b>	The International Journal of Esthetic Dentistry	Reporte de caso	El objetivo de esta serie de artículos de dos partes es ilustrar el protocolo clínico innovador para IMT usando el nuevo CHI con una sola capa fluida o una técnica multicapa
<b>Sandra Hulac DDS /2023 (19)</b>	Journal of Esthetic and Restorative Dentistry	Reporte de caso	Este artículo describe el uso de resinas compuestas inyectables fluidas para facilitar el tratamiento transicional de una rehabilitación completa de boca compleja.
<b>Marleen Peumans /2023 (5)</b>	INTERNATIONAL DENTISTRY	Overview	En la siguiente descripción general se muestra cómo las restauraciones realizadas con esta técnica pueden resistir el paso del tiempo.

*Tabla 1 Literatura científica sobre restauraciones de composite inyectado directo en el sector posterior.*

Los estudios en la tabla 2, nos presentan las ventajas y desventajas, indicaciones y contraindicaciones del composite inyectado directo expresadas en los reportes de casos que han desarrollado.

Ventajas expresadas: Terry. et al (2014) presenta que la técnica nos permite trasladar de manera predecible un encerado diagnóstico en restauraciones de composite, mejorando la comunicación entre pacientes y equipo restaurador.

Chatzidimitriou. et al (2025) nos manifiesta un menor tiempo en sillón, menor costo y resultados más predecibles, en comparación con una reconstrucción directa convencional, ya que la matriz guiada elimina gran parte del trabajo incremental y de la reproducción manual de la anatomía oclusal.

Peumans. et al (2023) describe el moldeo por inyección como un procedimiento relativamente sencillo, con alta previsibilidad, gran simetría morfológica y sin requerimientos excesivos de experiencia clínica, además de su carácter mínimamente invasivo, además que G-aenial Universal Injectable, gracias a su alta resistencia al desgaste, puede emplearse para restaurar superficies oclusales en casos de abrasión o erosión en la zona molar.

Veneziani. et al (2025) y Hulac. et al (2023) señalan que con la técnica de composite inyectado y el uso de composites inyectables de alta carga permiten tratar rehabilitaciones adhesivas de boca completa, casos de desgaste severo, así como también tratamientos transicionales, estabilizando la dentición en deterioro y segmentando el tratamiento según limitaciones económicas o de tiempo.

Desventajas expresadas: Chatzidimitriou. et al (2025) señala que la técnica de moldeo por inyección presenta preocupaciones como decoloración, absorción de pigmentos, rugosidad superficial y astillado marginal, especialmente cuando no se controla adecuadamente el acabado y pulido.

Ademas el protocolo requirió dos sesiones y pasos de laboratorio adicionales, lo que puede aumentar la logística del tratamiento respecto a restauraciones directas convencionales.

Veneziani. et al (2025) indica que, aunque la IMT con composite inyectado puede alcanzar resultados altamente estéticos, estos no igualan el resultado estético máximo de carillas cerámicas en rehabilitaciones de alta demanda estética.

Así como múltiples autores expresan considerar el potencial de contracción de polimerización, en la técnica de moldeo por inyección, ya que puede generar tensiones en la

interfaz diente–restauración, brechas marginales, sensibilidad postoperatoria y reducción de la durabilidad adhesiva.

Indicaciones en dientes posteriores: Chatzidimitriou. et al (2025) Expresa que, para el sector posterior la técnica de composite inyectado debe ser aplicada en casos selectos, en especial cuando se busca en poco tiempo restaurar la anatomía oclusal compleja.

Terry. et al (2014) Menciona su aplicación clínica en el desgaste oclusal del sector posterior para la técnica de composite inyectado.

Peumans. et al (2023) Recuerda el amplio rango de indicaciones tanto para el sector posterior como anterior, también como restauración interceptiva para restauraciones finales y rehabilitaciones estéticas funcionales, por el uso de G-aenial Universal Inyectable.

Hulac. et al (2023) emplea la técnica de composite inyectable, para la rehabilitación provisional de arcada completa, y así estabilizar la oclusión para posteriormente realizarse carillas cerámicas como restauración definitiva.

Contraindicaciones en dientes posteriores expresadas: Veneziani. et al (2025) advierte que los materiales fluidos convencionales no deben emplearse como material final en rehabilitaciones adhesivas de boca completa, lo que implica que en casos posteriores extensos se requieren composites inyectables universales de alta carga o composites precalentados con mejores propiedades mecánicas.

Chatzidimitriou. et al (2025) la potencial contracción de polimerización se considera una limitación crítica de la técnica; se requiere selección adecuada de casos, control de volumen de composite, fotocurado correcto para minimizar brecha marginal, sensibilidad postoperatoria y fallas adhesivas.

**Tabla 2. Ventajas, desventajas, indicaciones y contraindicaciones de la técnica de composite inyectado en dientes posteriores.**

Autor/Año	Ventaja / Desventaja	Indicaciones / Contraindicaciones
<b>Douglas A. Terry / 2014 (13)</b>	<p><b>Ventaja:</b></p> <ul style="list-style-type: none"> <li>• Trasladar predeciblemente un encerado diagnóstico en restauraciones de composite.</li> <li>• Es una técnica no invasiva, es una herramienta que permitiría una clara comunicación durante la planificación de tratamiento, para el paciente del equipo que diseña la restauración.</li> </ul>	<p><b>Indicaciones:</b></p> <ul style="list-style-type: none"> <li>• La reparación de emergencia de restauraciones y dientes fracturados, la fabricación de restauraciones provisionales, también de restauraciones transicionales, tanto de clase III o IV y carillas. También coronas pediátricas, para la reparación del desgaste oclusal de dientes posteriores. Para poder establecer la dimensión vertical en oclusión para restauraciones definitivas.</li> </ul>
<b>Konstantina Chatzidimitriou / 2025 (4)</b>	<p><b>Ventaja:</b></p> <ul style="list-style-type: none"> <li>• Un menor tiempo de trabajo en el sillón, así como menor coste con resultados que pueden ser previsibles.</li> <li>• La reducción del tiempo de trabajo con el paciente a diferencia de una restauración compleja tradicional.</li> <li>• El uso de la matriz de silicona con el diseño de nuestro encerado elimina el proceso tradicional incremental con un resultado final más predecible.</li> </ul> <p><b>Desventaja:</b></p> <ul style="list-style-type: none"> <li>• Se requirieron dos sesiones y pasos de laboratorio adicionales.</li> <li>• La técnica de moldeo por inyección sí tiene limitaciones, las preocupaciones más reportadas</li> </ul>	<p><b>Indicaciones:</b></p> <ul style="list-style-type: none"> <li>• La técnica de moldeo por inyección es particularmente beneficiosa para restauraciones estéticas anteriores y restauraciones posteriores selectas.</li> <li>• Entre los composites inyectados y composites tradicionales no hay diferencias clínicas marcadas en los aspectos valorados.</li> <li>• Los composites inyectados tienen una menor contracción y una adecuada profundidad de fotocurado a diferencia de resina fluida tradicional.</li> </ul> <p><b>Contraindicaciones:</b></p> <ul style="list-style-type: none"> <li>• Al aplicar la técnica de composite inyectado, se debe considerar la contracción, que puede causar filtraciones, sensibilidad post operatoria y problemas con la capa de adhesivo, si no se usa un composite adecuado.</li> </ul>

	incluyen decoloración, absorción de pigmentos, rugosidad superficial y astillado marginal.	
<b>Marco Veneziani / 2025 (18)</b>	<p><b>Ventaja:</b></p> <ul style="list-style-type: none"> <li>• La técnica brinda resultados predecibles y repetibles, permite reducir el tiempo de trabajo en el paciente en múltiples restauraciones.</li> <li>• Se puede usar composite precalentado.</li> <li>• Los composites precalentados tienen un buen desempeño clínico en la resistencia al desgaste.</li> </ul> <p><b>Desventaja:</b></p> <ul style="list-style-type: none"> <li>• Aunque no proporciona un resultado estético tan excelente como las carillas de cerámica.</li> </ul>	<p><b>Indicaciones:</b></p> <ul style="list-style-type: none"> <li>• Es una opción clínica adecuada, cuando necesitamos modificar o mejorar la anatomía dental por razones estéticas o funcionales.</li> <li>• Los composites inyectables de nueva generación son una alternativa adecuada frente a los composites convencionales.</li> <li>• De forma conservadora en la modificación en la forma por diastemas, fracturas o caries, abrasión, erosión.</li> <li>• Rehabilitación de arcada completa y casos estéticos complejos por desgaste que necesitan cambios del esquema oclusal con aumento en dimensión vertical oclusal y mejoras de la estética.</li> </ul> <p><b>Contraindicaciones:</b></p> <ul style="list-style-type: none"> <li>• La resina fluida convencional no debe ser usada en rehabilitaciones de arcada completa.</li> </ul>
<b>Sandra Hulac DDS /2023 (19)</b>	<p><b>Ventaja:</b></p> <ul style="list-style-type: none"> <li>• Los materiales de resina compuesta inyectable pueden usarse para tratar casos complejos para estabilizar denticiones en deterioro y segmentar el tratamiento.</li> </ul>	<p><b>Indicaciones:</b></p> <ul style="list-style-type: none"> <li>• Protocolos de adhesión transicional para planificar rehabilitaciones de boca completa.</li> </ul>
<b>Marleen Peumans /2023 (5)</b>	<p><b>Ventaja:</b></p> <ul style="list-style-type: none"> <li>• Es un procedimiento relativamente sencillo que permite obtener un resultado final predecible, incluso en situaciones complejas, ya que la morfología se puede determinar con antelación.</li> </ul>	<p><b>Indicaciones:</b></p> <ul style="list-style-type: none"> <li>• Porque G-ænial Universal Inyectable tiene una gran resistencia y brillo esta indicado en dientes posteriores y anteriores.</li> </ul>

	<ul style="list-style-type: none"> <li>• La ventaja de esta técnica reside en su previsibilidad y la posibilidad de lograr una gran simetría y una magnífica morfología primaria, secundaria y terciaria.</li> <li>• Técnica mínimamente invasiva.</li> <li>• Sin requisitos excesivos de experiencia clínica.</li> <li>• La excelente resistencia y la retención del brillo de G-ænial Universal Inyectable contribuyen a una máxima durabilidad para este tipo de tratamiento.</li> </ul>	<ul style="list-style-type: none"> <li>• Esta indicado para un amplio rango de situaciones, desde restauraciones interceptivas, restauraciones finales.</li> <li>• Rehabilitación estética y funcional.</li> </ul>
--	---	--

**Tabla 2** *Ventajas, desventajas, indicaciones y contraindicaciones de la técnica de composite inyectado en dientes posteriores.*

Los estudios en la tabla 3, nos presentan los protocolos y materiales empleados en la técnica de composite inyectado, en la mayoría de los reportes el composite fluido de alto relleno para el uso universal en la técnica es G-aenial Universal Injectable (GC), este material junto con la silicona transparente para la conformación del índice de silicona donde se inyectara el composite, es EXACLEAR (GC) el silicón transparente más repetido en los reportes de casos, aun que tenemos algunas modificaciones como, Veneziani. et al (2025) que introduce su Índice híbrido personalizado, que combina silicona mediana-rígida (Ergamix AB) con una carcasa termoformada rígida (Erkodur) para incrementar la estabilidad dimensional del índice.

La técnica de composite inyectado parte desde un encerado diagnóstico previo para trasladar la planificación de las restauraciones diseñada con un flujo de trabajo digital o manual al paciente, el protocolo adhesivo se emplean habitualmente sistemas de grabado total con ácido fosfórico al 37–37.5% (Ultra-Etch, Scotchbond Etchant) o sistemas autograbantes de dos pasos (Clearfil SE Bond), acompañados de adhesivos universales fotopolimerizables de un componente (G-Premio Bond), el aislamiento y protección de las piezas vecinas se maneja cubriéndolas con teflón, y la polimerización se realiza con lámparas led de alta potencia (Bluephase N, Silverlight), al retirar los excesos usan hojas de bisturí número 12, y el acabado y pulido es variado, pero pueden usarse varios elementos para lograr un alto brillo y textura superficial controlada. Usan fresas de diamante de grano fino, discos Sof-Lex, tiras interproximales, gomas de pulido y pasta diamantada, así como ruedas de pelo de cabra y algodón. En todos los protocolos, la intervención implica una técnica adhesiva directa con composite inyectado guiado por matriz, con énfasis en reducción de tiempo en sillón y reproducción fiel de la anatomía planificada.

**Tabla 3. Protocolos y materiales empleados para la realización de la técnica de restauraciones de composite inyectado.**

Autor/Año	Materiales	Flujo de Intervención de trabajo	Evaluación	Conclusiones	Resultados	
Douglas A. Terry / 2014 (13)	<p><b>Transparent Silicon Index</b>                      (Una impresión VPS transparente (EXAClear [GC America]) - Cubeta de plástico (RSVP Tray [Cosmedent])</p> <p><b>Limpieza con piedra pómez</b>                      con clorhexidina al 2% (Consepsis [Ultradent Products])</p> <p><b>Grabado de las superficies dentales</b>                      gel semi-gel de ácido fosfórico al 37.5% (Gel Etchant [Kerr]) - Se aplicó un adhesivo de un solo componente con un aplicador a la superficie del esmalte                      Cinta de Teflón</p>	Manual	La evaluación clínica reveló múltiples diastemas y corrosión cervical en los incisivos centrales por succión de limón. Hallazgos oclusales adicionales indicaron guía canina insuficiente y desoclusión posterior.	N.E	N.E	Las restauraciones provisionales de resina compuesta se completaron e inspeccionaron en relación céntrica, protrusiva y excursiones laterales. El prototipo de composite logrado usando esta técnica inyectable no invasiva estableció los parámetros estéticos óptimos para una sonrisa natural

	<p><b>Fotocurado</b> Lámpara de curado LED (Silverlight [GC America])</p> <p><b>Resina compuesta fluida</b> (G-aenial Universal Flo [GC America]) A-2 / B-1</p> <p><b>Remoción del exceso</b> bisturí (No. 12 BD Bard-Parker [BD Medical]) - fresa de acabado cónica de 30 estrías</p> <p><b>Acabado y pulido</b> (Tiras de Acabado y Pulido [KerrHawe] discos de pulido (OptiDisc [KerrHawe]) Puntas de silicona de pre-pulido y alto brillo (ET Illustra Polishing Points [Brasseler USA]) copas huecas (ET Illustra Polishing Cups [Brasseler USA])</p>					
--	--	--	--	--	--	--

	rueda de pelo de cabra pulido seco con algodón					
<b>Konstantina Chatzidimitriou / 2025 (4)</b>	<p><b>Matriz de silicona</b> (Exaclear, GC Corp., Tokyo, Japan)</p> <p><b>Grabado de las superficies dentales</b> gel de ácido fosfórico al 37% (Scotchbond Etchant, 3M ESPE)</p> <p>Un adhesivo universal fotopolimerizable de un componente (G-Premio Bond, GC Corp., Tokyo, Japan)</p> <p>Cinta de Teflón</p> <p><b>Fotocurado</b> Unidad de curado LED (Bluephase N, Ivoclar Vivadent, Schaan, Liechtenstein)</p> <p><b>Resina compuesta fluida</b> (G-aenial Universal Injectable, GC Corp., Tokyo, Japan)</p> <p><b>Remoción del exceso</b></p>	Manual	<p>Durante el examen, la paciente estaba ansiosa y temerosa debido a una experiencia previa negativa (Frankl 2). A pesar de llorar y su conversación incesante, no mostró rechazo pronunciado y signos de disposición a cooperar con la presencia de su madre. Esto justificó la elección de la técnica de moldeo por inyección como el enfoque de tratamiento más apropiado</p>	<p>Seis meses después del tratamiento la restauración se consideró clínicamente aceptable, con excelente integridad marginal, sin decoloración, formación de caries secundaria o fractura importante</p>	<ul style="list-style-type: none"> <li>Las técnicas de estampado y moldeo por inyección ofrecen soluciones prometedoras para restauraciones directas de composite en pacientes jóvenes. Su capacidad para proporcionar restauraciones predecibles, estéticas y eficientes subraya su significancia clínica.</li> <li>La técnica de estampado es más adecuada para lesiones de</li> </ul>	<p>Desde una perspectiva clínica, ambos métodos son consistentes con los principios de odontología menos invasiva ya que se preserva la mayor cantidad posible de estructura dental mientras se producen restauraciones que son funcionales y estéticas.</p>

<p>hoja de bisturí #12. <b>Acabado y pulido</b> fresas de diamante de grano fino y discos Sof-Lex (3M ESPE) copas de pulido de goma, y se logró un brillo final usando pasta de pulido de diamante (Prisma Gloss, Dentsply Sirona, York, PA, United States)</p>	<p>para disminuir el tiempo requerido para lograr un resultado funcional y estéticamente aceptable mientras se le da a la paciente más tiempo para familiarizarse con el ambiente dental.</p>	<p>Clase I y II, donde la anatomía oclusal está mayormente intacta, mientras que la técnica de moldeo por inyección es particularmente beneficiosa para restauraciones estéticas anteriores y restauraciones posteriores selectas.</p> <ul style="list-style-type: none"> <li>• La selección apropiada de casos, aplicación meticulosa y seguimientos periódicos permanecen esenciales para optimizar sus resultados y asegurar el éxito</li> </ul>
---	---	---

					<p>a largo plazo.</p> <ul style="list-style-type: none"> <li>• Se requieren más estudios clínicos, tales como ensayos controlados aleatorizados con tamaños de muestra más grandes, para validar estos hallazgos y evaluar el desempeño clínico a largo plazo de las restauraciones.</li> </ul>	
<b>Marco Veneziani / 2025 (18)</b>	<b>El Índice Híbrido Personalizado (CHI)</b> (una silicona mediana-rígida de 70 a 80 Shore A (Ergamix A+B silicone; Lascod, Sesto Fiorentino, Italy) Se termoforma una carcasa de resina de 1 mm de espesor (discos	Digital/Manual	Con el Índice Híbrido Personalizado (CHI), es posible usar tanto composites fluidos o calentados (termoviscosos), con estratificación	N.E	La IMT es una poderosa opción restauradora usando un proceso indirecto/directo novedoso para replicar un encerado diagnóstico	El resultado final después de la IMT muestra una anatomía muy natural con proporciones dentales apropiadas, cierre de diastema y reflejo de luz óptimo: ¡un verdadero "lifting" de la sonrisa!

	<p>de termoformado Erkodur, 2 mm; Erkodent, Pfalzgrafenweiler, Germany).</p> <p>silicona altamente transparente (Exaclear; GC)</p> <p><b>Tratamiento adhesivo:</b> Arenado con óxido de aluminio de 50 µm (AquaCare; Akura, Madrid, Spain) ácido ortofosfórico al 37% (Ultra-Etch; Ultradent), Sistema adhesivo autograbante de dos pasos (Clearfil SE Bond; Kuraray Noritake) Cinta de Teflón</p> <p><b>Resina compuesta fluida</b> (G-ænial El composite fluido (G-ænial Universal Injectable; GC Dental)</p>		<p>separada de masas de dentina, esmalte e incisal opalescente, mejorando así el resultado estético en comparación con la técnica tradicional</p>		<p>(tradicional o digital) para crear restauraciones de composite. El empleo del innovador CHI multicapa (por Veneziani y Quintavalla) permite que la fase de inyección del composite se lleve a cabo de manera mucho más precisa, reduciendo los excesos y recreando la forma del diente y su textura superficial de una manera extremadamente precisa. El CHI está personalizado y los orificios de</p>	
--	---	--	---	--	---	--

	<p><b>Fotocurado</b> Lámpara de curado multi-LED de alta potencia</p> <p><b>Remoción del exceso</b> Exceso proximal y cervical usando discos Sof-Lex gruesos y finos (3M ESPE) Y el fotocurado debe realizarse bajo gel de glicerina</p> <p><b>Acabado y pulido</b> fresa de diamante de grano medio (diámetro 10). Puntas sónicas recubiertas de diamante (Komet Dental) (HiLuster Gloss Polisher Blue Mini Points and Cups and HiLuster Dia Grey Mini Points, Identoflex; Kerr Dental) Pastas de diamante y almohadillas especiales</p>				<p>inyección están calibrados. Con el CHI, es posible usar composites fluidos o calentados, separando las capas de dentina, esmalte y las masas incisales opalescentes, mejorando así el resultado estético en comparación con la técnica monolítica tradicional. La carcasa externa termoformada proporciona rigidez al índice de silicona, previniendo su deformación y por lo tanto también haciéndolo</p>
--	---	--	--	--	---

	de fieltro, con ruedas de autopolido				adecuado para rehabilitaciones extensas. Las aplicaciones clínicas actualizadas involucran el campo restaurador pero también casos pre y postortodóncicos, casos periodontales y rehabilitaciones adhesivas de boca completa.	
<b>Sandra Hulac DDS /2023 (19)</b>	<b>Transparent Silicon Index</b> Cubetas personalizadas translúcidas (Essix ACE Plastic; Dentsply Sirona, Charlotte NC) Material de registro de mordida transparente (Finopaste Crystal; Fino GMBH, Mangelsfeld,	Manual	Rehabilitación provisional de boca completa usando resina compuesta inyectable a una dimensión vertical de oclusión alterada en una posición RC para	En su cita de seguimiento a los 6 meses, el paciente solicitó convertir los incisivos centrales y laterales en	Utilizar protocolos de adhesión transicional para etapificar rehabilitaciones de boca completa hace el tratamiento accesible para	La transición con composite inyectable como se demostró en este caso estabilizará inmediatamente una situación que de otro modo está deteriorándose de una manera rentable y permite a los pacientes abordar las

<p>Germany)  <b>Limpieza</b>  con abrasión de aire  (Prepstart; Danville  Materials, Anaheim  CA)con un tamaño de  partícula de 27 micrones  a 40 psi de presión.  Tiras de pulido  interdental  <b>Grabado de las  superficies dentales</b>  Grabado (Etch Gel 37%;  Henry Schein, Melville  NY) adhesión (Adper  Single Bond 2;3M)  Bandas de matriz parcial  (Hawe Steel Bands;Kerr  Dental, CA)  <b>Fotocurado</b>  Fotopolimerizado  <b>Resina compuesta  fluida</b>  Inyección de resina (G-  aenial Universal  Injectable; GC America,  Alsip IL).</p>		<p>ganar espacio  restaurador  adecuado.</p>	<p>restauraciones  de porcelana  más  permanentes.  Estos dientes  se prepararon  para  restauraciones  definitivas de  cobertura  completa,  reproduciendo  la forma  previamente  establecida</p>	<p>muchos de  nuestros  pacientes. Los  materiales de  resina compuesta  inyectable  pueden usarse  para tratar casos  complejos para  estabilizar  denticiones en  deterioro y  segmentar el  tratamiento</p>	<p>realidades de limitaciones  financieras o de tiempo.</p>
---	--	--	---	--	---

	<p><b>Remoción del exceso</b> Ceri-saw (DentMat, Lompoc CA) tiras interdetales hoja-12</p> <p><b>Pulido</b> pulido inicial, pulido a alto brillo</p>					
<p><b>Marleen Peumans /2023 (5)</b></p>	<p>G-aenial Universal Injectable Highly transparent Exaclear silicone</p>	Digital/Manual	N.E	N.E	<p>El moldeo por inyección ofrece una amplia gama de indicaciones, desde restauraciones anteriores hasta posteriores, desde restauraciones interceptivas hasta definitivas, tanto para rehabilitaciones estéticas como funcionales, sin requisitos excesivos de experiencia</p>	N.E

					<p>clínica. La  excelente y  resistencia de  retención de  brillo de G-aenial  Universal  Injectable  contribuye a una  máxima  durabilidad para  este tipo de  tratamiento.</p>	
--	--	--	--	--	--	--

**Tabla 3** *Protocolos y materiales empleados para la realización de la técnica de restauraciones de composite inyectado.*

Los estudios en la tabla 4, nos dan en resumen sobre materiales empleados en la aplicación de la técnica de composite inyectado descrita en los reportes de caso por autor , ventajas o desventajas, indicaciones o contraindicaciones, conclusiones y resultados expresados por el autor en los artículos científicos empleados.

**Tabla 4. Resumen de reportes de casos clínicos empleados.**

<b>Autor /Año</b>	<b>Revista</b>	<b>Tipo de estudio</b>	<b>Objetivo</b>	<b>Metodología</b>	<b>Población</b>	<b>Muestra</b>	<b>TMI</b>	<b>Materiales</b>	<b>Ventaja / Desventaja</b>	<b>Indicaciones / Contraindicaciones</b>	<b>Flujo de trabajo</b>	<b>Intervención</b>	<b>Evaluación</b>	<b>Conclusiones</b>	<b>Resultados</b>
<b>Douglas A. Terry / 2014 (13)</b>	Dentistry Today	Reporte de caso	N.E	Este artículo presenta un reporte de caso que involucra el uso de la técnica de resina compuesta inyectable para desarrollar restauraciones provisionales de resina compuesta.	Un paciente masculino de 63 años se presentó con preocupaciones respecto al desgaste incisal y fractura de sus dientes anteriores maxilares	No	Si	<p><b>Transparent Silicon Index</b> (Una impresión VPS transparente (EXAClear [GC America]) - Cubeta de plástico (RSVP Tray [Cosmedent])</p> <p><b>Limpieza con piedra pómez</b> con clorhexidina al 2% (Consepsis [Ultradent Products])</p> <p><b>Grabado de las superficies dentales</b> gel semi-gel de ácido fosfórico al 37.5% (Gel Etchant [Kerr]) - Se aplicó un adhesivo de un solo componente con un aplicador a la superficie del esmalte</p> <p>Cinta de Teflón</p> <p><b>Fotocurado</b> Lámpara de curado LED (Silverlight [GC America])</p> <p><b>Resina compuesta fluida</b> (G-aenial Universal Flo [GC America]) A-2 / B-1</p> <p><b>Remoción del exceso</b> bisturí (No. 12 BD Bard-Parker [BD Medical]) - fresa de acabado cónica de 30 estrias</p> <p><b>Acabado y pulido</b> (Tiras de Acabado y Pulido [KerrHawe] discos de pulido (OptiDisc [KerrHawe]) Puntas de silicona de pre-pulido y alto brillo (ET Illustra Polishing Points [Brasseler USA]) copas huecas (ET Illustra Polishing Cups [Brasseler USA])</p>	<p><b>Ventaja:</b> Trasladar predeciblemente un encerado diagnóstico en restauraciones de composite. Es una técnica no invasiva, es una herramienta que permitiría una clara comunicación durante la planificación de tratamiento, para el paciente del equipo que diseña la restauración.</p>	<p><b>Indicaciones:</b> La reparación de emergencia de restauraciones y dientes fracturados, la fabricación de restauraciones provisionales, también de restauraciones transicionales, tanto de clase III o IV y carillas. También coronas pediátricas, para la reparación del desgaste oclusal de dientes posteriores. Para poder establecer la dimensión vertical en oclusión para restauraciones definitivas.</p>	Manual	La evaluación clínica reveló múltiples diastemas y corrosión cervical en los incisivos centrales por succión de limón. Hallazgos oclusales adicionales indicaron guía canina insuficiente y desoclusión posterior.	N.E Después de la evaluación oclusal, se desarrolló un nuevo esquema oclusal con un encerado diagnóstico	N.E	Las restauraciones provisionales de resina compuesta se completaron e inspeccionaron en relación céntrica, protrusiva y excursiones laterales. El prototipo de composite logrado usando esta técnica inyectable no invasiva estableció los parámetros estéticos óptimos para una sonrisa natural

								rueda de pelo de cabra pulido seco con algodón								
<b>Konstantina Chatzidimitriou / 2025 (4)</b>	Case Reports in Dentistry	Reporte de caso	El presente reporte de caso tuvo como objetivo describir en detalle la cuspide distobucal técnicas de moldeo por inyección y estampa do para la restauración de dientes posteriores permanentes en dos pacientes jóvenes.	N.E	Una niña caucásica de 14 años, con una lesión cariosa oclusal extensa que involucra la cuspide distobucal (ICDAS 6) primer molar permanente superior derecho [16]	No	Si	<p><b>Matriz de silicona</b> (Exaclear, GC Corp., Tokyo, Japan)</p> <p><b>Grabado de las superficies dentales</b> gel de ácido fosfórico al 37% (Scotchbond Etchant, 3M ESPE)</p> <p>Un adhesivo universal fotopolimerizable de un componente (G-Premio Bond, GC Corp., Tokyo, Japan)</p> <p>Cinta de Teflón</p> <p><b>Fotocurado</b> Unidad de curado LED (Bluephase N, Ivoclar Vivadent, Schaan, Liechtenstein)</p> <p><b>Resina compuesta fluida</b> (G-aenial Universal Injectable, GC Corp., Tokyo, Japan)</p> <p><b>Remoción del exceso</b> hoja de bisturí #12.</p> <p><b>Acabado y pulido</b> fresas de diamante de grano fino y discos Sof-Lex (3M ESPE) copas de pulido de goma, y se logró un brillo final usando pasta de pulido de diamante (Prisma Gloss, Dentsply Sirona, York, PA, United States)</p>	<p><b>Ventaja:</b></p> <p>Un menor tiempo de trabajo en el sillón, así como menor coste con resultados que pueden ser previsibles.</p> <p>La reducción del tiempo de trabajo con el paciente a diferencia de una restauración compleja tradicional.</p> <p>El uso de la matriz de silicona con el diseño de nuestro encerado elimina el proceso tradicional incremental con un resultado final más predecible.</p> <p><b>Desventaja:</b></p>	<p><b>Indicaciones:</b></p> <p>La técnica de moldeo por inyección es particularmente beneficiosa para restauraciones estéticas anteriores y restauraciones posteriores selectas.</p> <p>Entre los composites inyectados y composites tradicionales no hay diferencias clínicas marcadas en los aspectos valorados.</p> <p>Los composites inyectados tienen una menor contracción y una adecuada profundidad de fotocurado a diferencia de resina fluida tradicional.</p> <p><b>Contraindicaciones:</b></p> <p>Al aplicar la técnica de composite inyectado, se debe considerar la contracción, que puede causar filtraciones, sensibilidad post operatoria y problemas con la capa de adhesivo, si no se</p>	Manual	Durante el examen, la paciente estaba ansiosa y temerosa debido a una experiencia previa negativa (Frankl 2). A pesar de llorar y su conversación incesante, no mostró rechazo pronunciado y signos de disposición a cooperar con la presencia de su madre. Esto justificó la elección de la técnica de moldeo por inyección como el enfoque de tratamiento más apropiado para disminuir el tiempo requerido para lograr un resultado funcional y estéticamente aceptable mientras se le da a la paciente más	Seis meses después del tratamiento o la restauración se consideró clínicamente aceptable, con excelente integridad marginal, sin formación de caries secundaria o fractura importante	<ul style="list-style-type: none"> <li>Las técnicas de estampado y moldeo por inyección ofrecen soluciones prometedoras para restauraciones directas de composite en pacientes jóvenes. Su capacidad para proporcionar restauraciones predecibles, estéticas y eficientes subraya su significancia clínica.</li> <li>La técnica de estampado es más adecuada para lesiones de Clase I y II, donde la anatomía oclusal está mayormente intacta, mientras que la técnica de moldeo por inyección es particularmente beneficiosa para restauraciones estéticas anteriores y restauraciones posteriores selectas.</li> <li>La selección apropiada de casos, aplicación metódica y seguimientos periódicos permanecen esenciales para optimizar sus resultados y asegurar el éxito a largo plazo.</li> <li>Se requieren más estudios clínicos, tales como ensayos controlados aleatorizados con tamaños de muestra más grandes, para</li> </ul>	Desde una perspectiva clínica, ambos métodos son consistentes con los principios de odontología menos invasiva ya que se preserva la mayor cantidad posible de estructura dental mientras se producen restauraciones que son funcionales y estéticas.	

									Se requirieron dos sesiones y pasos de laboratorio adicionales. La técnica de moldeo por inyección sí tiene limitaciones, las preocupaciones más reportadas incluyen decoloración, absorción de pigmentos, rugosidad superficial y astillado marginal.	usa un composite adecuado.		tiempo para familiarizarse con el ambiente dental.		validar estos hallazgos y evaluar el desempeño clínico a largo plazo de las restauraciones.	
<b>Marco Venezia ni / 2025 (18)</b>	The International Journal of Esthetic Dentistry	Reporte de caso	El objetivo de esta serie de artículos de dos partes es ilustrar el protocolo clínico innovador para IMT usando el nuevo CHI con una sola capa	N.E	Una mujer de 30 años	No	Sí	<b>El Índice Híbrido Personalizado (CHI)</b> (una silicona mediana-rígida de 70 a 80 Shore A (Ergamix A+B silicone; Lascod, Sesto Fiorentino, Italy) Se termoforma una carcasa de resina de 1 mm de espesor (discos de termoformado Erkodur, 2 mm; Erkodent, Pfalzgrafeweiler, Germany). silicona altamente transparente (Exaclear; GC) <b>Tratamiento adhesivo:</b> Arenado con óxido de aluminio de 50 µm (AquaCare; Akura, Madrid, Spain) ácido ortofosfórico al 37% (Ultra-Etch; Ultradent),	<b>Ventaja:</b> La técnica brinda resultados predecibles y repetibles, permite reducir el tiempo de trabajo en el paciente en múltiples restauraciones.	<b>Indicaciones:</b> Es una opción clínica adecuada, cuando necesitamos modificar o mejorar la anatomía dental por razones estéticas o funcionales. Los composites inyectables de nueva generación son una alternativa adecuada frente a los composites convencionales.	Digital/Manual	Con el Índice Híbrido Personalizado (CHI), es posible usar tanto composites fluidos o calentados (termoviscosos), con estratificación separada de masas de dentina, esmalte incisal opalescente, mejorando	N.E	La IMT es una poderosa opción restauradora usando un proceso indirecto/directo novedoso para replicar un encerado diagnóstico (tradicional o digital) para crear restauraciones de composite. El empleo del innovador CHI multicapa (por Veneziani y Quintavalla) permite que la fase de inyección del composite se lleve a cabo de manera mucho más precisa, reduciendo los excesos y recreando	El resultado final después de la IMT muestra una anatomía muy natural con proporciones dentales apropiadas, cierre de diastema y reflejo de luz óptimo: ¡un verdadero "lifting" de la sonrisa!

			fluida o una técnica multicapa					<p>Sistema adhesivo autograbante de dos pasos (Clearfil SE Bond; Kuraray Noritake Teflón)</p> <p><b>Resina compuesta fluida</b> (G-aenial El composite fluido (G-aenial Universal Injectable; GC Dental)</p> <p><b>Fotocurado</b> Lámpara de curado multi-LED de alta potencia</p> <p><b>Remoción del exceso</b> Exceso proximal y cervical usando discos Sof-Lex gruesos y finos (3M ESPE) Y el fotocurado debe realizarse bajo gel de glicerina</p> <p><b>Acabado y pulido</b> fresa de diamante de grano medio (diámetro 10). Puntas sónicas recubiertas de diamante (Komet Dental) (HiLuster Gloss Polisher Blue Mini Points and Cups and HiLuster Dia Grey Mini Points, Identoflex; Kerr Dental) Pastas de diamante y almohadillas especiales de fieltro, con ruedas de autopolido</p>	<p>Se puede usar composite precalentado.</p> <p>Los composites precalentados tienen un buen desempeño clínico en la resistencia al desgaste.</p> <p><b>Desventaja:</b> Aunque no proporciona un resultado estético tan excelente como las carillas de cerámica.</p>	<p>De forma conservadora en la modificación en la forma por diastemas, fracturas o caries, abrasión, erosión.</p> <p>Rehabilitación de arcada completa y casos estéticos complejos por desgaste que necesitan cambios del esquema oclusal con aumento en dimensión vertical oclusal y mejoras de la estética.</p> <p><b>Contraindicaciones:</b> La resina fluida convencional no debe ser usada en rehabilitaciones de arcada completa.</p>		así el resultado estético en comparación con la técnica tradicional		la forma del diente y su textura superficial de una manera extremadamente precisa. El CHI está personalizado y los orificios de inyección están calibrados. Con el CHI, es posible usar composites fluidos o calentados, separando las capas de dentina, esmalte y las masas incisales opalescentes, mejorando así el resultado estético en comparación con la técnica monolítica tradicional. La carcasa externa termoformada proporciona rigidez al índice de silicona, previniendo su deformación y por lo tanto también haciéndolo adecuado para rehabilitaciones extensas. Las aplicaciones clínicas actualizadas involucran el campo restaurador pero también casos pre y postortodóncicos, casos periodontales y rehabilitaciones adhesivas de boca completa.	
<b>Sandra Hulac DDS /2023 (19)</b>	Journal of Esthetic and Restorative Dentistry	Reporte de caso	Este artículo describe el uso de resinas compuestas inyectables fluidas	N.E	Un gerente de inversiones masculino de 53 años, con una queja principal de desgaste	No	Si	<p><b>Transparent Silicon Index</b> Cubetas personalizadas translúcidas (Essix ACE Plastic; Dentsply Sirona, Charlotte NC) Material de registro de mordida transparente (Finopaste Crystal; Fino GMBH, Mangelsfeld, Germany) <b>Limpieza</b></p>	<p><b>Ventaja:</b> Los materiales de resina compuesta inyectable pueden usarse para tratar casos complejos para estabilizar denticiones en deterioro y</p>	<p><b>Indicaciones:</b> protocolos de adhesión transicional para planificar rehabilitaciones de boca completa</p>	Manual	Rehabilitación provisional de boca completa usando resina compuesta inyectable a una dimensión vertical de	En su cita de seguimiento o a los 6 meses, el paciente solicitó convertir los incisivos	Utilizar protocolos de adhesión transicional para etapificar rehabilitaciones de boca completa hace el tratamiento accesible para muchos de nuestros pacientes. Los materiales de resina compuesta inyectable	La transición con composite inyectable como se demostró en este caso estabilizará inmediatamente una situación que de otro modo está

			para facilitar el tratamiento transicional de una rehabilitación completa de boca compleja.		dental y astillado continuo de sus restauraciones de porcelana y resina compuesta			con abrasión de aire (Prepstart; Danville Materials, Anaheim CA) con un tamaño de partícula de 27 micrones a 40 psi de presión. Tiras de pulido interdental <b>Grabado de las superficies dentales</b> Grabado (Etch Gel 37%; Henry Schein, Melville NY) adhesión (Adper Single Bond 2;3M) Bandas de matriz parcial (Hawe Steel Bands; Kerr Dental, CA) <b>Fotocurado</b> Fotopolimerizado <b>Resina compuesta fluida</b> Inyección de resina (G-aenial Universal Injectable; GC America, Alsip IL). <b>Remoción del exceso</b> Ceri-saw (DentMat, Lompoc CA) tiras interdenciales hoja-12 <b>Pulido</b> pulido inicial, pulido a alto brillo	segmentar el tratamiento.		oclusión alterada en una posición RC para ganar espacio restaurador adecuado.	centrales y laterales maxilares en restauraciones de porcelana más permanentes. Estos dientes se prepararon para restauraciones definitivas de cobertura completa, reproduciendo la forma previamente establecida	pueden usarse para tratar casos complejos para estabilizar denticiones en deterioro y segmentar el tratamiento	deteriorándose de una manera rentable y permite a los pacientes abordar las realidades de limitaciones financieras o de tiempo.	
<b>Marleen Peumans /2023 (5)</b>	INTERNATIONAL DENTISTRY	Overview	En la siguiente descripción general se muestra cómo las restauraciones realizadas con esta técnica pueden resistir el paso	N.E	Recopilación de 4 reportes de casos	No	Si	G-aenial Universal Injectable Highly transparent Exaclear silicone	<b>Ventaja:</b> Es un procedimiento relativamente sencillo que permite obtener un resultado final predecible, incluso en situaciones complejas, ya que la morfología se puede determinar con antelación. La ventaja de esta técnica reside en su previsibilidad y la posibilidad de lograr una gran simetría y una	<b>Indicaciones:</b> Porque G-aenial Universal Injectable tiene una gran resistencia y brillo está indicado en dientes posteriores y anteriores. Esta indicado para un amplio rango de situaciones, desde restauraciones interceptivas, restauraciones finales. Rehabilitación estética y funcional.	Digital/Manual	N.E	N.E	El moldeo por inyección ofrece una amplia gama de indicaciones, desde restauraciones anteriores hasta posteriores, desde restauraciones interceptivas hasta definitivas, tanto para rehabilitaciones estéticas como funcionales, sin requisitos excesivos de experiencia clínica. La excelente resistencia y retención de brillo de G-aenial Universal Injectable contribuye a	N.E

			del tiempo.						<p>magnífica morfología primaria, secundaria y terciaria.</p> <p>Sin requisitos excesivos de experiencia clínica.</p> <p>La excelente resistencia y la retención del brillo de G-aenial Universal Inyectable contribuyen a una máxima durabilidad para este tipo de tratamiento.</p>					una máxima durabilidad para este tipo de tratamiento.	
--	--	--	-------------	--	--	--	--	--	--	--	--	--	--	---	--

**Tabla 4** Resumen de reportes de casos clínicos empleados.

## 4.2 Discusión

Los resultados de este proyecto de investigación muestran que la literatura disponible sobre composite inyectado directo en el sector posterior está constituida principalmente por reportes de caso, empezando por el reporte que inició la técnica de composite inyectado Douglas A. Terry en 2014 (13), sin ensayos clínicos aleatorizados ni estudios de cohorte centrados específicamente en molares y premolares. Que llegarían hasta años posteriores con casos como los que presentan Chatzidimitriou (4) Veneziani (18) Hulac (19) Peumans (5), lo que representa que, aunque la experiencia clínica publicada es relativamente consistente en cuanto a factibilidad y utilidad de la técnica, el nivel de evidencia global sigue siendo bajo, limitando la solidez de las conclusiones sobre longevidad y tasas de éxito.

En cuanto a los beneficios clínicos, Terry (13) desde los inicios destaca que la técnica inyectable como no invasiva que permite trasladar de forma predecible un encerado diagnóstico en restauraciones de composite, favoreciendo la comunicación entre paciente y equipo restaurador y la planificación del tratamiento. Resaltando que estos beneficios los mencionaba cuando aún su aplicación clínica se limitaba a restauraciones de composite transicionales, debido las limitaciones tempranas del composite fluido. Chatzidimitriou (4) resalta una reducción del tiempo clínico en sillón, menor costo y resultados más predecibles frente a una reconstrucción directa convencional, gracias a que la matriz guiada elimina gran parte del esculpido incremental de la anatomía oclusal. Peumans (5) describe el moldeo por inyección como un procedimiento que ofrece una amplia gama de indicaciones, desde restauraciones anteriores hasta posteriores, desde restauraciones interceptivas hasta definitivas, tanto para rehabilitaciones estéticas como funcionales, sin requisitos excesivos de experiencia clínica., con el uso de G-ænial Universal Inyectable contribuyen a una máxima durabilidad para este tipo de tratamiento. Así también Elsahn (20) en su prueba de carga cíclica termo mecánica encontró que G-ænial Universal Inyectable en las carillas delgadas inyectables presentaron una micro dureza superior en su comparación con Cerasmart.

No obstante, los mismos autores advierten limitaciones importantes. Chatzidimitriou (4) señala las preocupaciones más frecuentes como decoloración, absorción de pigmentos, rugosidad superficial y astillado marginal, que en una valoración después de 6 meses en la aplicación de esta técnica seguían siendo clínicamente aceptables. Además, considerar que aunque el tiempo en sillón disminuye, su protocolo requirió dos sesiones y pasos extra de

preparación de laboratorio, recordar el potencial efecto de la contracción por polimerización dependiendo del composite empleado.

En los protocolos clínicos y materiales empleados en los reportes de caso valorados se llega a ver una estandarización en los elementos clave de los protocolos de Terry (13), Chatzidimitriou (4) y Peumans (5), donde recurren al uso de la matriz de silicona transparente fabricada de (EXACLEAR, GC), así como el uso de composite inyectable de alto relleno (G-ænial Universal Injectable, GC) que en el caso de Terry (13) (G-ænial Universal Flo) la versión previa del composite sin las propiedades mejoradas actuales, aunque el uso de resinas pre calentadas también serian efectivas. Algunas variaciones como el Índice Híbrido Personalizado de Veneziani (18) integra silicona mediana-rígida y una carcasa termoformada rígida, con el objetivo de mejorar la estabilidad dimensional y la precisión en rehabilitaciones extensas, para copiar el encerado diagnóstico que será trasladado a la boca del paciente. Como también Yin (21) en su estudio compara la precisión de una matriz con doble capa, resultando en una mayor precisión comparada con la matriz convencional de polivinil siloxano. Todos concordando con un estándar de protocolo se basa en: grabado ácido al 37%, protocolo adhesivo ya sea de grabado total o autograbante, inyección del material, fotocurado, remoción de excesos y acabado y pulido.

## CAPÍTULO V. CONCLUSIONES y RECOMENDACIONES

### 5.1 Conclusiones

- Por lo que basado en la literatura disponible encontrada durante la elaboración de este proyecto de investigación sobre el composite inyectado directo en el sector posterior, nos encontramos con suficiente evidencia para que la técnica constituya una alternativa viable que ofrece resultados clínicos aceptables, en el sector posterior, aunque se requeriría de más estudios que valoren su efectividad clínica a largo plazo, ya que esta información resulta escasa actualmente, sin embargo la eficacia clínica que presentan los composites inyectables de alta carga de última generación evidencian que su resistencia es similar a la de los composites tradicionales, por lo que las restauraciones directas de composite inyectado en el sector posterior presentan todos estos beneficios al emplear el material correcto.
- De acuerdo a los reportes de casos disponibles sobre esta técnica, nos brindan un panorama general sobre sus principales ventajas, desventajas así como de sus indicaciones y contra indicaciones, del composite inyectado directo en el sector posterior ya que la técnica se origina antes de que las resinas fluidas transicionen a composites inyectables los cuales brindan una mayor resistencia debido a un mayor relleno y un menor factor de contracción, ya que en un principio estas se indicaban exclusivamente como restauraciones para transición para futuras rehabilitaciones, pero gracias al uso de los nuevos composite inyectables y a resinas pre calentadas las limitaciones de resistencia fueron desapareciendo, permitiendo que se realicen restauraciones oclusales en el sector posterior, conservando los beneficios de una transición del encerado diagnóstico a la boca del paciente, reduciendo los tiempos de trabajo en el sillón, pero requiriendo una cita adicional para la obtención del registro de la arcada del paciente además de tiempo que implica la preparación de laboratorio por el encerado, aun que esto se puede ver agilizado al emplear un flujo de trabajo digital que permitiría la reducción significativa de los tiempos de preparación.
- En los casos clínicos presentados en los reportes tenemos un patrón marcado respecto a los materiales empleados y sus protocolos, ya que el uso de G-aenial Universal Inyectable, o versiones previas del mismo. En casi la totalidad de los casos que han empleado la técnica de composite inyectado, demuestra no solo su eficacia clínica sino también por que es uno de los composites inyectables que mencionan estar

indicados para usarlo en esta técnica, junto a la silicona transparente EXACLEAR, de la misma casa comercial GC, son los materiales clave empleado por defecto, así como un protocolo clínico. Que incluye grabado ácido en las superficies de trabajo, que algunos autores incluyen un protocolo de arenado en la superficie, el aislamiento de las piezas vecinas con teflón de donde aplicaremos la técnica, la correcta aplicación de un protocolo adhesivo, el posicionamiento de la matriz junto con la inyección del composite, después fotocurado y remoción de excesos, terminando con un protocolo de pulido. Todo ello repetido para cada una de las piezas a tratar.

## **5.2 Recomendaciones**

- La valoración del composite a emplear es fundamental, por los múltiples casos clínicos valorados y la recurrencia en el uso de G-ænial Universal Inyectable, en la técnica de composite inyectado directo, puede resultar en la opción más efectiva en la mayoría de las situaciones debido a sus propiedades mecánicas.
- Se sugiere el seguimiento clínico de las restauraciones con composite inyectado, para la detección de posibles desgastes y también para el pulido de la resina para mantener un excelente nivel de acabado y brillo.
- El flujo digital de trabajo en la elaboración del “encerado digital” permitirá el modelado y corrección instantáneo de nuestra restauración para la matriz de silicona sin pasar por el tardado método analógico de encerado tradicional.

## BIBLIOGRÁFIA

1. Rathod P, Patel A, Mankar N, Chandak M, Ikhari A. Enhancing Aesthetics and Functionality of the Teeth Using Injectable Composite Resin Technique. *Cureus*. 2024 May 9. doi:10.7759/cureus.59974
2. Cai B, Zhao XG. Molar and Incisor Positioning to Achieve Occlusal and Esthetic Objectives. *Esthetics and Biomechanics in Orthodontics: Second Edition*. 2015;180–96. doi:10.1016/B978-1-4557-5085-6.00010-2
3. Pizzolotto L, Moraes RR. Resin Composites in Posterior Teeth: Clinical Performance and Direct Restorative Techniques. *Dent J (Basel)*. 2022 Dec 1;10(12):222. doi:10.3390/DJ10120222 PubMed PMID: 36547038.
4. Chatzidimitriou K, Katechi V, Seremidi K. Innovative Composite Resin Restoration Techniques in Posterior Permanent Teeth of Young Patients: Presentation of Two Clinical Cases. *Case Rep Dent*. 2025;2025(1):6675239. doi:10.1155/CRID/6675239 PubMed PMID: 41250766.
5. Peumans M, Geštakovski D, Mattiussi J, Karagiannopoulos K. Injection moulding technique with injectable composites: quick fix or long-lasting solution? *INTERNATIONAL DENTISTRY*. 2023.
6. Geštakovski D. The injectable composite resin technique: minimally invasive reconstruction of esthetics and function. Clinical case report with 2-year follow-up. *Quintessence Int*. 2019;50(9):712–9. doi:10.3290/j.qi.a43089 PubMed PMID: 31482154.
7. Muslimah DF, Hasegawa Y, Antonin T, Richard F, Hosaka K. Composite Injection Technique With a Digital Workflow: A Pragmatic Approach for a Protruding Central Incisor Restoration. *Cureus*. 2024 Apr 22. doi:10.7759/cureus.58712
8. Vargas MA, Margeas R. A Twist on Injection Molding: Injecting Conventional Resin Composites. *Journal of Esthetic and Restorative Dentistry*. 2025 Jan 1;37(1):7–13. doi:10.1111/jerd.13410 PubMed PMID: 39853916.
9. Baroudi K, Rodrigues JC. Flowable resin composites: A systematic review and clinical considerations. *Journal of Clinical and Diagnostic Research*. *Journal of Clinical and Diagnostic Research*; 2015. p. ZE18–24. doi:10.7860/JCDR/2015/12294.6129
10. Elderiny HM, Khallaf YS, Akah MM, Hassanein OE. Clinical Evaluation of Bioactive Injectable Resin Composite vs Conventional Nanohybrid Composite in Posterior

- Restorations: An 18-Month Randomized Controlled Clinical Trial. *Journal of Contemporary Dental Practice*. 2024;25(8):794–802. doi:10.5005/jp-journals-10024-3737 PubMed PMID: 39653674.
11. G-aenial ® Universal Injectable from GC TECHNICAL MANUAL [Internet]. [cited 2026 Jan 21]. Available from: <https://www.gc.dental/sea/sites/sea.gc.dental/files/products/downloads/gaenialuniversalinjectable/technical%20manual/g-aenial-universal-injectable-technical-manual.pdf>
  12. Sarica SH, Arslan S, Balkaya H. Evaluation clinical performance of g-aenial universal injectable. *Int Dent J*. 2024 Oct 1;74:S123. doi:10.1016/J.IDENTJ.2024.07.947
  13. Terry D, Powers J. A Predictable Resin Composite Injection Technique, Part 1. *Dent Today*. 2014 Apr;33(4).
  14. Geštakovski D. The injectable composite resin technique: biocopy of a natural tooth-advantages of digital planning. *Int J Esthet Dent* [Internet]. 2021;16(3). Available from: <https://www.researchgate.net/publication/353889493>
  15. Affur MC, Gili MA, Bessone GG. Análisis del espesor de los tejidos duros en la dentición permanente humana. *Odontología Sanmarquina*. 2020 Nov 13;23(4):401–7. doi:10.15381/os.v23i4.18366
  16. Cardoso J, Almeida P. Directrices clínicas para restauraciones posteriores basadas en Cobertura, Adhesión, Resistencia, Estética, y Manejo Subgingival. *Int J Esthet Dent*. 2023;16(3).
  17. Page MJ, McKenzie JE, Bossuyt PM, Boutron I, Hoffmann TC, Mulrow CD, et al. The PRISMA 2020 statement: An updated guideline for reporting systematic reviews. *BMJ*. 2021 Mar 29;372. doi:10.1136/bmj.n71 PubMed PMID: 33780438.
  18. Veneziani M. Composite Injection Molding Technique Innovative Customized Hybrid Index and updated clinical procedures: Part 1. *The International Journal of Esthetic Dentistry* |. 2025. Report.
  19. Hulac S, Kois JC. Managing the transition to a complex full mouth rehabilitation utilizing injectable composite. *Journal of Esthetic and Restorative Dentistry*. 2023 Jul 1;35(5):796–802. doi:10.1111/jerd.13065 PubMed PMID: 37183337.
  20. Elsahn NA, El-Damanhoury HM, Shirazi Z, Saleh ARM. Surface Properties and Wear Resistance of Injectable and Computer-Aided Design/Computer Aided

Manufacturing-Milled Resin Composite Thin Occlusal Veneers. *Eur J Dent.* 2023 Oct 12;17(3):663–72. doi:10.1055/s-0042-1750769

21. Yin Z, Xiang Q, Xie C, Han L, Yu H. Accuracy of two injection guides for direct resin reconstruction in the management of extensive tooth wear: An in vitro study. *Journal of Prosthetic Dentistry.* 2025. doi:10.1016/j.prosdent.2025.11.011

# ANEXOS

## Anexo.1- Matriz de ecuación de búsqueda y pregunta PICO.

**ESTUDIANTE:** Soto Osorio Kevin Steve

**TEMA:**  
Restauraciones de composite inyectado directo en el sector posterior.

**TOPIC:**  
Direct injected composite restorations in the posterior region.

**PREGUNTA:**  
¿En qué situaciones clínicas al restaurar piezas dentales en el sector posterior, deberíamos de considerar la técnica de composite inyectado directo, situaciones que requieran, tratar de preservar la mayor cantidad de superficie dental, para cambiar la morfología en casos estéticos complejos, para devolver la dimensión vertical en oclusión, en comparación a las técnicas de restauración incremental directas?

**QUESTION:**  
¿In what clinical situations when restoring teeth in the posterior sector, we should consider the direct injected composite technique, situations that require, try to preserve the greatest amount of tooth surface, to change the morphology in complex aesthetic cases, to restore the vertical dimension in occlusion, compared to direct incremental restoration techniques?

**PICO**

<b>Población</b>	Dientes molares y premolares con cavidades o desgaste en el que se trate de conservar la mayor superficie dental, para devolver la dimensión vertical en oclusión
<b>Intervención</b>	Restauración de composite inyectado directo utilizando índice de silicona transparente y composites fluidos de alta resistencia
<b>Comparación</b>	Técnica convencional de estratificación incremental con composite en pasta
<b>Resultado</b>	Éxito clínico, propiedades mecánicas, longevidad, ventajas, desventajas.

■ Molar and premolar teeth with cavities or wear in which the greatest tooth surface is to be preserved, to restore the vertical dimension in occlusion.

■ Direct injected composite restoration using transparent silicone index and high-strength fluid composites.

■ Conventional technique of incremental stratification with paste composite.

■ Clinical success, mechanical properties, longevity, advantages, disadvantages.

	<b>P</b> (Población)	<b>I</b> (Intervención)	<b>C</b> (Comparación)	<b>O</b> (Resultado)
	Dientes molares y premolares con cavidades o desgaste en el que se trate de conservar la mayor superficie dental, para devolver la dimensión vertical en oclusión	Restauración de composite inyectado directo utilizando índice de silicona transparente y composites fluidos de alta resistencia	Técnica convencional de estratificación incremental con composite en pasta.	Éxito clínico, propiedades mecánicas, longevidad, ventajas, desventajas.
<b>MeSH (PubMed)</b>	<ul style="list-style-type: none"> <li>Molar</li> <li>Bicuspid</li> <li>Dental Cavity Preparation</li> <li>Dental Caries</li> <li>Tooth</li> </ul>	<ul style="list-style-type: none"> <li>Composite Resins</li> <li>Dental Materials</li> <li>Dental Restoration, Permanent</li> </ul>	<ul style="list-style-type: none"> <li>Dental Restoration, Permanent</li> <li>Dental Restoration</li> <li>Composite Resin</li> </ul>	<ul style="list-style-type: none"> <li>Dental Restoration Failure</li> <li>Dental Restoration Wear</li> <li>Dental Marginal Adaptation</li> <li>Dental Stress Analysis</li> <li>Materials Testing</li> </ul>
<b>Emtree (Embase)</b>				
<b>Términos en base a otras fuentes.</b>	<ul style="list-style-type: none"> <li>Premolar</li> <li>Bicuspid teeth</li> <li>Posterior teeth</li> <li>Permanent teeth</li> <li>Cavity preparation</li> </ul>	<ul style="list-style-type: none"> <li>Injectable composite</li> <li>Flowable composite</li> <li>Bulk-fill OR Bulk fill</li> <li>Injection molding technique</li> <li>Injectable technique</li> <li>Silicone index</li> <li>Highly filled flowable</li> </ul>	<ul style="list-style-type: none"> <li>Conventional composite</li> <li>Incremental technique</li> <li>Layering technique</li> <li>Hybrid composite</li> <li>Paste composite</li> </ul>	<ul style="list-style-type: none"> <li>Clinical performance</li> <li>Clinical success</li> <li>Survival rate</li> <li>Longevity</li> <li>Marginal integrity</li> <li>Marginal discoloration</li> <li>Flexural strength</li> <li>Wear resistance</li> </ul>

**POSIBLES ECUACIONES DE BÚSQUEDA 28/11/2025**

<b>Ecuación #1</b>	("injectable composite" OR "injected composite" OR "flowable composite") AND ("composite resin" OR "injectable composite") AND ("posterior" OR "molar" OR "premolar")
<b>Ecuación #2</b>	("injectable composite" OR "injected composite" OR "flowable composite") AND ("posterior teeth" OR "premolar" OR "molar") AND ("dental restoration" OR "dental restoration, permanent")
<b>Ecuación #3</b>	("flowable composite" OR "bulk-fill" OR "highly filled flowable") AND ("cavity preparation" OR "dental caries") AND ("posterior teeth" OR "premolar" OR "molar") AND ("dental restoration failure" OR "survival rate" OR "clinical performance")
<b>Ecuación #4</b>	((Molar) AND (Injectable composite)) AND (Dental Restoration)) AND (Dental Stress)
<b>Ecuación #5</b>	((((Molar) OR (Bicuspid)) AND (Injectable technique)) AND (Bulk-fill)) AND (Dental Restoration)) AND (Materials Testing)

**PubMed**

("injectable composite" OR "injected composite" OR "flowable composite") AND ("composite resin" OR "injectable composite") AND ("posterior" OR "molar" OR "premolar")  
= 91 resultados

("injectable composite" OR "injected composite" OR "flowable composite") AND ("posterior teeth" OR "premolar" OR "molar") AND ("dental restoration" OR "dental restoration, permanent")  
= 85 resultados

("flowable composite" OR "bulk-fill" OR "highly filled flowable") AND ("cavity preparation" OR "dental caries") AND ("posterior teeth" OR "premolar" OR "molar") AND ("dental restoration failure" OR "survival rate" OR "clinical performance")  
= 40 resultados

((Molar) AND (Injectable composite)) AND (Dental Restoration)) AND (clinical performance)  
= 37 resultados

((Molar) AND (Injectable composite)) AND (Dental Restoration)) AND (Dental Stress)  
= 10 resultados

## Anexo 2.- Trabajo en Rayyan para eliminar artículos duplicados.

The screenshot displays the Rayyan RMC interface for a project named 'Composite inyectado'. The top navigation bar includes 'Overview', 'Review data', 'Screening', 'Full text screening', and 'Data extraction'. The 'Data Summary' section provides a high-level overview of the data:

- Imported References:** 618 (Add References)
- Total Duplicates:** 181 (Detect Duplicates)
- Unresolved:** 0 (Continue Resolving)
- Resolved:** 81
- Not Duplicate:** 1
- Deleted:** 99

The 'Review Members' section lists the following members:

Name	Email	Role	Status
DDS Manuel Leon	manualejandroleon@hotmail.com	Owner	Active
Estudiante Kevin Soto	kevin.soto@unach.edu.ec	Reviewer	Active

The 'Review data' section shows 'Showing 519 Articles'. The 'All References' list includes:

- Highly Filled Flowable Composite Resins as Sole Restorative Materials: A Systematic Review (2025-01-01, Tzimas, K.; P...)
- An injectable gelatin methacrylate containing surface-imprinted chitosan-modified bioglass microspheres for potential periodontitis treatment (2025-01-01, Khademi, R.; ...)
- Preparation and applications of polyether ether ketone based composites (2025-01-01, Gupta, V.; KuL...)
- Contact antibacterial and biocompatible polymeric, composite with copper zeolite filler and copper oxide, nanoparticles: A step towards new raw materials for the biomedical industry (2024-01-01, Romero, L.M.; ...)

The 'Filters' section on the right allows for keyword filtering, with 'Keywords for include' and 'Keywords for exclude' options. The 'Keywords for include' list includes: Injection molding (149), Injectable composite (45), compared with (29), randomized (21), trial (20), randomly (17), posterior (15), assigned to (8), randomly assigned (7), and controlled trial (3).

# Anexo 3.- Matriz en Excel del trabajo realizado por cada artículo.

A	B	C	D	E	F	G	H	I	J	K	L	M
Autor/Año	Revista	Tipo de estudio	Objetivo	Metodología	Población	Muestra	Técnicas de molde por inyección	Materiales	Ventaja / Desventaja	Indicaciones / Contraindicaciones	Flujo de trabajo	Interacción
Douglas A. Terry / 2014	Quintessy Today	Reporte de caso	NE	Este artículo presenta un reporte de caso que involucra el uso de la técnica de resina compacta inyectable para desarrollar restauraciones provisionales de resina compacta.	Un paciente masculino de 50 años se presentó con preocupaciones respecto al desgaste incisal y fractura de sus dientes anteriores superiores.	No	Sí	<p><b>Transparent Silico Index</b> (Una impresión VPS transparente (EXAClear (GC America)) - Cámbra de plástico (PS) y Tray (Comendur))</p> <p><b>Limpieza con piedra pómez</b> con durkaldina al 2% (Cosospit (Ultradent Products))</p> <p><b>Grabado de las superficies dentales</b> gel resina de G-Unit Universal Flo (GC America) (Kerr))</p> <p>- Se aplicó un adhesivo de un solo componente con un aplicador a la superficie del esmalte.</p> <p><b>Fotocurado</b> Lámpara de curado LED (Silverlight (GC America))</p> <p><b>Resina compacta fluida</b> (G-Unit Universal Flo (GC America)) A-2/B-1</p> <p><b>Remoción del exceso</b> bisulfi (No. 12 800 Bond-Partner (BD Medical)) - frusa de acabado cónica de 30 estrías</p> <p><b>Acabado y pulido</b> (Tiras de algodón y Paños (Kerr)) discos de pulido (Opulisc (Kerr)) Puntas de sílice de pre-pulido y alto brillo (Ultra Polishing Points (Brazor USA)) copos Incaur (ET Ultra Polishing Copo (Brazor USA)) resda de pulo</p>	<p><b>Ventaja:</b> Tradicionalmente un enculado discreto en restauraciones de composite.</p> <p>Esta técnica se involucra en una herramienta integral para mejorar la comunicación entre el paciente y el equipo restaurador durante la planificación del tratamiento</p>	<p><b>Indicaciones:</b> Las aplicaciones clínicas incluyen reparación de emergencia de dientes y restauraciones frías, fabricación de restauraciones provisionales, restauraciones de composite transicionales (Clase III, IV, corluz) y coronas de composite provisionales, reparación de superficie del desgaste dental en restauraciones de composite provisionales, cambio de longitud del borde incisal antes del alargamiento de corona estética, y desarrollo prototipo de composite para frusdo por copia.</p>	Musual	La evaluación clínica revió múltiples disonancias y consistió con el uso de los indicadores controlados por posición de fondo. Hallazgos adicionales indicaron que la estética mejoró y la disonancia posterior.
Konstantina / 2014	Care	Reporte de caso	NE	El presente reporte de caso tuvo como objetivo describir en detalle el uso de las técnicas de molde por inyección y estampado para la restauración de dientes posteriores.	Una niña caucásica de 14 años, con una lesión cariosa occlusal extensa que involucra la cúspide distobuccal (ICDAS 6)	No	Sí	<p><b>Matriz de sílicea</b> (Escler, GC Corp, Tokyo, Japan)</p> <p><b>Grabado de las superficies dentales</b> gel de G-Unit Universal Flo (GC America) (Kerr)</p> <p><b>Fotocurado</b> Lámpara de curado LED (Bluephoton N, hochu Vivadent, Schoon, Liechtenstein)</p> <p><b>Resina compacta fluida</b> (G-Unit Universal Injettable, GC Corp., Tokyo, Japan)</p> <p><b>Remoción del exceso</b> hoja de bisulfi #12.</p> <p><b>Acabado y pulido</b> frusa de diamante de grano fino y discos Sof-Lex (3M ESPE) copos de pulido de goma, y se logró un brillo final</p>	<p><b>Ventaja:</b> Su menor tiempo en sílice, menor costo y resultados más predecibles.</p> <p>El tiempo clínico real en sílice se redujo en comparación con una construcción directa convencional.</p> <p>La aplicación guiada por matriz eliminó significativamente el esculido incremental y la reproducción de anatomía occlusal haciendo la experiencia clínica general más consistente y más predecible.</p> <p><b>Desventaja:</b> Se requieren dos curaciones y pasos de laboratorio adicionales.</p> <p>La técnica de molde por inyección de resina compacta fluida es el potencial de construcción por polimerización, que puede causar tensiones en la interfaz diente-restauración, llevando a formación de brechas marginales.</p>	<p><b>Indicaciones:</b> La técnica de molde por inyección es particularmente beneficiosa para restauraciones estéticas anteriores y restauraciones posteriores selectas.</p> <p>Los composite fluidos y convencionales no difieren significativamente en ninguno de los resultados clínicos evaluados.</p> <p>Los composite de núcleo bulk fluidos altamente viscosos y altamente rellenos parecen reducir el estrés de construcción mientras mantienen una profundidad de curado adecuada.</p> <p><b>Contraindicaciones:</b> en la técnica de molde por inyección es el potencial de construcción por polimerización, que puede causar tensiones en la interfaz diente-restauración, llevando a formación de brechas marginales.</p>	Musual	<p>Durante el examen, la paciente exhibió ansiedad y timidez debido a una experiencia previa negativa (Fractal 2). A pesar de florar y su cooperación incostante, no mostró rechazo pronunciado o signos de disposición a cooperar con la presencia de su madre.</p> <p>Esto justificó la decisión de la técnica de molde por inyección como el enfoque de tratamiento más apropiado para disminuir el tiempo requerido para lograr un resultado funcional y estéticamente aceptable mientras se le da a la paciente más tiempo</p>

A	B	C	D	E	F	G	H	I	J	K	L	M
Autor/Año	Revista	Tipo de estudio	Objetivo	Metodología	Población	Muestra	Técnicas de molde por inyección	Materiales	Ventaja / Desventaja	Indicaciones / Contraindicaciones	Flujo de trabajo	Interacción
Marcus Venziani / 2025	The International Journal of Esthetic and Restorative Dentistry	Reporte de caso	NE	El objetivo de este caso de artículo de dos partes es ilustrar el protocolo clínico innovador para BIT usando el nuevo CHI con una sola capa fluido a una técnica múltiple.	Una mujer de 30 años	No	Sí	<p><b>Remoción del exceso</b> Esclusa provisional y controlado discos Sof-Lex gruesos finos (3M ESPE) y el fotocurado debe realizarse bajo gel de glicerina.</p> <p><b>Acabado y pulido</b> frusa de diamante de grano medio (diámetro 10). Puntas sílicea recubiertas de diamante (Komet Dental) (Hiluxer Glass Polishing Blue Mini Pointe and Copo and Hiluxer Die Gray Mini Pointe, Idealistic, Kerr Dental)</p> <p><b>Transparent Silico Index</b> Cámbra personalizable transición (Escler ACE Plastic; Dursley, Stree, Charlotte, NC)</p> <p><b>Grabado de las superficies dentales</b> (Esclusa provisional y controlado discos Sof-Lex gruesos finos (3M ESPE) y el fotocurado debe realizarse bajo gel de glicerina.)</p> <p><b>Limpieza</b> Material de registro de mordida transparente (Finaopaste Crystal; Fao GMBH, Mueggenfeld, Germany)</p> <p><b>Fotocurado</b> con abrasión de aire (Prepart; Duvalle Materials, Anaheim CA) con un tamaño de partícula de 27 micrones a 40 psi de presión.</p> <p><b>Resina compacta fluida</b> Inyección de resina (G-Unit Universal Injettable; GC America, Alip, IL)</p> <p><b>Remoción del exceso</b> Tiras de pulido interdental</p> <p><b>Grabado de las superficies dentales</b> Gel resina de G-Unit Universal Flo (GC America) (Kerr)</p> <p><b>Fotocurado</b> Lámpara de curado multi-LED de alta potencia</p>	<p><b>Ventaja:</b> Los materiales de resina compacta inyectable pueden usarse para tratar casos complejos para cualquier disonancia en anterior y posterior del tratamiento.</p> <p><b>Ventaja:</b> Es un procedimiento relativamente sencillo que permite obtener un resultado final predecible, incluso en situaciones complejas, ya que la morfología se puede determinar con antelación.</p> <p>La ventaja de esta técnica reside en su previsibilidad y la posibilidad de lograr una gran simetría y una magnífica morfología primaria, secundaria y terciaria.</p> <p>Sin requisitos excesivos de experiencia clínica.</p> <p>La excelente resistencia y la retención del brillo de G-Unit Universal Injettable contribuyen a una mínima disonancia por este tipo de tratamiento.</p>	<p><b>Indicaciones:</b> protocolo de adhesión transicional para aplicar rehabilitaciones de boca completa.</p> <p><b>Contraindicaciones:</b> los materiales fluidos no deben usarse como material para las rehabilitaciones adhesivas de boca completa.</p>	Digital/Musual	<p>Es posible usar un mató composite fluido o calafateo (termosensibles), con esterilización separada de mano de dentista, con el uso de un molde de resina compacta inyectable, mejorado así el resultado estético en comparación con la técnica tradicional.</p> <p>Probablemente provisional de boca completa usando resina compacta inyectable en una dimensión vertical de resina compacta inyectable en posición RC para crear espacio restaurador adecuado.</p>
Sandra Hulec / 2023	Journal of Esthetic and Restorative Dentistry	Reporte de caso	NE	Este artículo describe el uso de resinas compactas inyectables fluidas para facilitar el tratamiento transicional de una rehabilitación de boca completa.	Un gerente de inversiones masculino de 53 años, con una queja principal de desgaste dental y sentido continuo de sus restauraciones de porcelana y resina compacta	No	Sí	<p><b>Transparent Silico Index</b> Cámbra personalizable transición (Escler ACE Plastic; Dursley, Stree, Charlotte, NC)</p> <p><b>Grabado de las superficies dentales</b> Gel resina de G-Unit Universal Flo (GC America) (Kerr)</p> <p><b>Limpieza</b> Material de registro de mordida transparente (Finaopaste Crystal; Fao GMBH, Mueggenfeld, Germany)</p> <p><b>Fotocurado</b> con abrasión de aire (Prepart; Duvalle Materials, Anaheim CA) con un tamaño de partícula de 27 micrones a 40 psi de presión.</p> <p><b>Resina compacta fluida</b> Inyección de resina (G-Unit Universal Injettable; GC America, Alip, IL)</p> <p><b>Remoción del exceso</b> Tiras de pulido interdental</p> <p><b>Grabado de las superficies dentales</b> Gel resina de G-Unit Universal Flo (GC America) (Kerr)</p> <p><b>Fotocurado</b> Lámpara de curado multi-LED de alta potencia</p>	<p><b>Ventaja:</b> Los materiales de resina compacta inyectable pueden usarse para tratar casos complejos para cualquier disonancia en anterior y posterior del tratamiento.</p> <p><b>Ventaja:</b> Es un procedimiento relativamente sencillo que permite obtener un resultado final predecible, incluso en situaciones complejas, ya que la morfología se puede determinar con antelación.</p> <p>La ventaja de esta técnica reside en su previsibilidad y la posibilidad de lograr una gran simetría y una magnífica morfología primaria, secundaria y terciaria.</p> <p>Sin requisitos excesivos de experiencia clínica.</p> <p>La excelente resistencia y la retención del brillo de G-Unit Universal Injettable contribuyen a una mínima disonancia por este tipo de tratamiento.</p>	<p><b>Indicaciones:</b> protocolo de adhesión transicional para aplicar rehabilitaciones de boca completa.</p> <p><b>Contraindicaciones:</b> los materiales fluidos no deben usarse como material para las rehabilitaciones adhesivas de boca completa.</p>	Musual	<p>Es posible usar un mató composite fluido o calafateo (termosensibles), con esterilización separada de mano de dentista, con el uso de un molde de resina compacta inyectable, mejorado así el resultado estético en comparación con la técnica tradicional.</p> <p>Probablemente provisional de boca completa usando resina compacta inyectable en una dimensión vertical de resina compacta inyectable en posición RC para crear espacio restaurador adecuado.</p>
Marcos Pomato / 2023	INTERNATIONAL DENTISTRY Overview	Reporte de caso	NE	En la siguiente descripción general se muestra cómo las restauraciones realizadas con esta técnica pueden resistir el paso del tiempo.	Recopilación de 4 reportes de casos	No	Sí	<p><b>Transparent Silico Index</b> Cámbra personalizable transición (Escler ACE Plastic; Dursley, Stree, Charlotte, NC)</p> <p><b>Grabado de las superficies dentales</b> Gel resina de G-Unit Universal Flo (GC America) (Kerr)</p> <p><b>Limpieza</b> Material de registro de mordida transparente (Finaopaste Crystal; Fao GMBH, Mueggenfeld, Germany)</p> <p><b>Fotocurado</b> con abrasión de aire (Prepart; Duvalle Materials, Anaheim CA) con un tamaño de partícula de 27 micrones a 40 psi de presión.</p> <p><b>Resina compacta fluida</b> Inyección de resina (G-Unit Universal Injettable; GC America, Alip, IL)</p> <p><b>Remoción del exceso</b> Tiras de pulido interdental</p> <p><b>Grabado de las superficies dentales</b> Gel resina de G-Unit Universal Flo (GC America) (Kerr)</p> <p><b>Fotocurado</b> Lámpara de curado multi-LED de alta potencia</p>	<p><b>Ventaja:</b> Los materiales de resina compacta inyectable pueden usarse para tratar casos complejos para cualquier disonancia en anterior y posterior del tratamiento.</p> <p><b>Ventaja:</b> Es un procedimiento relativamente sencillo que permite obtener un resultado final predecible, incluso en situaciones complejas, ya que la morfología se puede determinar con antelación.</p> <p>La ventaja de esta técnica reside en su previsibilidad y la posibilidad de lograr una gran simetría y una magnífica morfología primaria, secundaria y terciaria.</p> <p>Sin requisitos excesivos de experiencia clínica.</p> <p>La excelente resistencia y la retención del brillo de G-Unit Universal Injettable contribuyen a una mínima disonancia por este tipo de tratamiento.</p>	<p><b>Indicaciones:</b> protocolo de adhesión transicional para aplicar rehabilitaciones de boca completa.</p> <p><b>Contraindicaciones:</b> los materiales fluidos no deben usarse como material para las rehabilitaciones adhesivas de boca completa.</p>	Digital/Musual	<p>Es posible usar un mató composite fluido o calafateo (termosensibles), con esterilización separada de mano de dentista, con el uso de un molde de resina compacta inyectable, mejorado así el resultado estético en comparación con la técnica tradicional.</p> <p>Probablemente provisional de boca completa usando resina compacta inyectable en una dimensión vertical de resina compacta inyectable en posición RC para crear espacio restaurador adecuado.</p>

	F	G	H	I	J	K	L	M	N	O	P	
	Población	Muestra	Técnica de moldeo por inyección	Materiales	Ventaja / Desventaja	Indicaciones / Contraindicaciones	Flujo de trabajo	Interacción	Evaluación	Coacciones	Resultados	
1				<p><b>Transparente Silicona Iudex</b> (Una impresión 3D transparente) (EJA Clear (GC America)) - Capas de plástico (BOND Tru (3M))</p> <p><b>Limpieza con piedra pómez</b> con dióxido de silicio (Ultradent Products)</p> <p><b>Grabado de las superficies dentales</b> con un gel de ácido fólico al 37.5% (Gel Etchant (Kerr)) - Se aplicó un adhesivo de un solo componente con un aplicador a la superficie del esmalte. Clase de Tullón</p> <p><b>Fotocurado</b> Lámpara de curado LED (Silverlight (GC America))</p> <p><b>Resina compuesta fluida</b> (Gomai Universal Flo (GC America)) A-2 / B-1</p> <p><b>Remoción del exceso</b> bisturí (No. 12 ED Bard-Parker (BD Medical)) - frezas de acabado cónicas de 30 grados</p> <p><b>Acabado y pulido</b> (Fresas de Acabado y Pulido (Kerr)) discos de pulido (OptiDisc (Kerr)) Puntas de sílice de pre-pulido y alta brillo (ET Illustra Polishing Points (Brazor USA)) copos lixos (ET Illustra Polishing Caps (Brazor USA)) rueda de pulido</p>	<p><b>Ventaja:</b> Trovador predecible un acuerdo diagnóstico en restauraciones de composite.</p> <p>Esta técnica no invasiva es una herramienta integral para mejorar la comunicación entre el paciente y el equipo restaurador durante la planificación del tratamiento</p>	<p><b>Indicaciones:</b> Las aplicaciones eficaces incluyen reparación de emergencia de diátesis y restauraciones frías, fabricación de restauraciones provisionales, restauraciones de composite transicionales (Clase II, III, cavitas) y coronas de composite pedicular, reparación de superficie del desgaste dental en restauraciones de composite posteriores, establecer la longitud del borde incisal latero del alargamiento de coronas cerámicas, y desarrollar prototipos de composite para fresas por copos.</p>	Manual	La evaluación clínica resultó múltiple distintos y correlación cervical en los incisivos control por reacción de línea. Hallazgo: edemas subclínicos	<p>Después de la evaluación clínica, se desarrolló un nuevo esquema dental con un acuerdo diagnóstico</p>	<p>NE</p> <p>Después de la evaluación clínica, se desarrolló un nuevo esquema dental con un acuerdo diagnóstico</p>	<p>NE</p> <p>Los técnicos de ortopedia y moldeo por inyección ofrecen soluciones prometedoras para restauraciones directas de composite en pacientes jóvenes. Se capacidad para proporcionar restauraciones predecibles, estéticas y eficientes subyace su significado clínico.</p> <p>La técnica de estampado es más adecuada para lesiones de Clase I y II, donde la anatomía oclusal está mayormente intacta, mientras que la técnica de moldeo por inyección es particularmente beneficiosa para restauraciones estéticas anteriores y restauraciones posteriores selectivas.</p> <p>Las soluciones apropiadas de casos, aplicación metódica y seguimiento periódico garantizará resultados para optimizar sus resultados y asegurar el éxito a largo plazo.</p> <p>Se requieren más estudios clínicos, tales como ensayos controlados aleatorizados con tamaños de muestra más grandes, para validar estos hallazgos y evaluar el impacto de la técnica de moldeo por inyección.</p>	<p>Las restauraciones provisionales de resina compuesta se completaron e inspeccionaron en una revisión clínica, protuberancia y excrecencias laterales.</p> <p>El prototipo de composite logrado usando esta técnica imitable no invasiva satisficó los parámetros estéticos óptimos para una sonrisa natural</p>
2	Una población masculina de 60 años o presentó con preocupaciones respecto al desgaste incisal y fractura de sus diátesis anteriores maxilares	No	SI	<p><b>Matriz de silicona</b> (Eraditor, GC Corp., Tokyo, Japan)</p> <p><b>Grabado de las superficies dentales</b> gel de ácido fólico al 37.5% (Scottabond Etchant, 3M ESPE)</p> <p>Un adhesivo universal fotopolimerizable de un componente (G-Premio Bond, GC Corp., Tokyo, Japan)</p> <p>Clase de Tullón</p> <p><b>Fotocurado</b> Unidad de curado LED (Bluephase N, Ivoclar Vivadent, Schaan, Liechtenstein)</p> <p><b>Resina compuesta fluida</b> (G-Sensial Universal Injactable, GC Corp., Tokyo, Japan)</p> <p><b>Remoción del exceso</b> hoja de bisturí #12</p> <p><b>Acabado y pulido</b> fresas de diamante de grano fino y discos Sof-Lex (3M ESPE) copos de pulido de goma, y se logró un brillo final</p>	<p><b>Ventaja:</b> Se menor tiempo en elijo, menor costo y resultados más predecibles.</p> <p>El tiempo clínico real en sílabos se redujo en comparación con una construcción directa convencional. La aplicación guiada por matriz clínica significativamente el acoplado incremental y la reproducibilidad de anatomía oclusal haciendo la experiencia clínica general menos estresante y más predecible.</p> <p><b>Desventaja:</b> se requieren dos sesiones y paso de laboratorio adicionales</p> <p>La técnica de moldeo por inyección sí tiene limitaciones. Las preocupaciones más reportadas incluyen decoloración, absorción de coloración, necesidad de un sellador</p>	<p><b>Indicaciones:</b> La técnica de moldeo por inyección es particularmente beneficiosa para restauraciones estéticas anteriores y restauraciones posteriores selectivas.</p> <p>Los composites fluidos y convencionales se diferencian significativamente en términos de los resultados clínicos evaluados. Los composites de resina bulk fluidos altamente viscosos y altamente viscosos pueden reducir el estrés de contracción mientras mantienen una profundidad de curado adecuada.</p> <p><b>Contraindicaciones:</b> en la técnica de moldeo por inyección es el potencial de contracción por polimerización, que puede causar tensiones en la interfaz diátesis-restauración, llevando a formación de brecha marginal, decoloración y absorción de coloración.</p>	Manual	<p>Durante el examen, la paciente estaba ansiosa y temerosa debido a una experiencia previa negativa (Fraxil 2). A pesar de la ansiedad y su conversación incoherente, no mostró rechazo premeditado y rigidez de disposición a cooperar con la presencia de su modic.</p> <p>Esto justificó la elección de la técnica de moldeo por inyección como el enfoque de tratamiento más apropiado para disminuir el tiempo requerido para lograr un resultado funcional y estéticamente aceptable mientras se le da a la paciente más tiempo para comprender el procedimiento.</p>	<p>Después de la restauración se consideró clínicamente aceptable, con excelentes integridad marginal, sin decoloración, formación de brecha marginal y absorción de coloración.</p>	<p>Six meses después del tratamiento la restauración se consideró clínicamente aceptable, con excelentes integridad marginal, sin decoloración, formación de brecha marginal y absorción de coloración.</p>	<p>NE</p> <p>Los técnicos de ortopedia y moldeo por inyección ofrecen soluciones prometedoras para restauraciones directas de composite en pacientes jóvenes. Se capacidad para proporcionar restauraciones predecibles, estéticas y eficientes subyace su significado clínico.</p> <p>La técnica de estampado es más adecuada para lesiones de Clase I y II, donde la anatomía oclusal está mayormente intacta, mientras que la técnica de moldeo por inyección es particularmente beneficiosa para restauraciones estéticas anteriores y restauraciones posteriores selectivas.</p> <p>Las soluciones apropiadas de casos, aplicación metódica y seguimiento periódico garantizará resultados para optimizar sus resultados y asegurar el éxito a largo plazo.</p> <p>Se requieren más estudios clínicos, tales como ensayos controlados aleatorizados con tamaños de muestra más grandes, para validar estos hallazgos y evaluar el impacto de la técnica de moldeo por inyección.</p>	<p>Desde una perspectiva clínica, ambos moldeo por inyección y moldeo por estampado son consistentes con los principios de odontología: menos invasivo ya que se preserva la mayor cantidad posible de estructura dental mientras se produce un resultado estético.</p>