



**UNIVERSIDAD NACIONAL DE CHIMBORAZO**

**FACULTAD DE CIENCIAS DE LA SALUD**

**CARRERA DE ODONTOLOGÍA**

**“TIPOS DE LÁSER Y SU APLICACIÓN EN LA ODONTOPEDIATRÍA”**

Trabajo de Titulación para optar al Título de Odontólogo

**Autor:**

Kevin Jair Zumba Vega

**Tutor:**

Dra. Gloria Marlene Mazón Baldeón

**Riobamba, Ecuador.2023**

## DERECHOS DE AUTORÍA

Yo, Kevin Jair Zumba Vega, con cédula de ciudadanía 2101224182, autor del trabajo de investigación titulado: Tipos de láser y su aplicación en la Odontopediatría, certifico que la producción, ideas, opiniones, criterios, contenidos y conclusiones expuestas son de mi exclusiva responsabilidad.

Asimismo, cedo a la Universidad Nacional de Chimborazo, en forma no exclusiva, los derechos para su uso, comunicación pública, distribución, divulgación y/o reproducción total o parcial, por medio físico o digital; en esta cesión se entiende que el cesionario no podrá obtener beneficios económicos. La posible reclamación de terceros respecto de los derechos de autor de la obra referida, será de mi entera responsabilidad; librando a la Universidad Nacional de Chimborazo de posibles obligaciones.

En Riobamba, 3 de Agosto del 2023



---

Kevin Jair Zumba Vega  
C.I: 2101224182

## **CERTIFICADO DEL TUTOR**

El suscrito docente-tutor de la Carrera de Odontología, de la Facultad de Ciencias de la Salud, de la Universidad Nacional de Chimborazo, Dra. Gloria Marlene Mazón Baldeón, certifica que el señor Kevin Jair Zumba Vega con C.I: 2101224182, se encuentra apto para la presentación del proyecto de investigación: "Tipos de láser y su aplicación en la Odontopediatría" y para que conste a los efectos oportunos, expido el presente certificado, a petición de la persona interesada, el 21 de Julio en la ciudad de Riobamba en el año 2023

Atentamente,



Dra. Gloria Marlene Mazón Baldeón

**DOCENTE TUTORA**

## DICTAMEN FAVORABLE DEL TUTOR Y MIEMBROS DE TRIBUNAL

Quienes suscribimos, catedráticos designados Miembros del Tribunal de Grado del trabajo de investigación "Tipos de láser y su aplicación en la Odontopediatría", presentado por Kevin Jair Zumba Vega, con cédula de identidad número 2101224182, emitimos el DICTAMEN FAVORABLE, conducente a la APROBACIÓN de la titulación. Certificamos haber revisado y evaluado el trabajo de investigación y cumplida la sustentación por parte de su autor; no teniendo más nada que observar.

De conformidad a la normativa aplicable firmamos, en Riobamba 3 de Agosto de 2023

Dra. María Gabriela Benítez Pérez  
**MIEMBRO DEL TRIBUNAL DE GRADO**



---

Dra. Sandra Marcela Quisiguiña Guevara  
**MIEMBRO DEL TRIBUNAL DE GRADO**



---

Dra. Gloria Marlene Mazón Baldeón  
**TUTOR**



---

## CERTIFICADO DE LOS MIEMBROS DEL TRIBUNAL

Quienes suscribimos, catedráticos designados Miembros del Tribunal de Grado para la evaluación del trabajo de investigación: Tipos de láser y su aplicación en la Odontopediatría, presentado por Kevin Jair Zumba Vega, con cédula de identidad número 2101224182, bajo la tutoría de la Dra. Gloria Marlene Mazón Baldeón; certificamos que recomendamos la APROBACIÓN de este con fines de titulación. Previamente se ha evaluado el trabajo de investigación y escuchada la sustentación por parte de su autor; no teniendo más nada que observar.

De conformidad a la normativa aplicable firmamos, en Riobamba 3 de Agosto de 2023

Dra. Silvia Verónica Vallejo Lara  
**PRESIDENTE DEL TRIBUNAL DE GRADO**

Dra. María Gabriela Benítez Pérez  
**MIEMBRO DEL TRIBUNAL DE GRADO**

Dra. Sandra Marcela Quisiguiña Guevara  
**MIEMBRO DEL TRIBUNAL DE GRADO**



UNIVERSIDAD NACIONAL DE CHIMBORAZO  
FACULTAD DE CIENCIAS DE LA SALUD  
COMISIÓN DE INVESTIGACIÓN Y DESARROLLO CID  
Ext. 1133

Riobamba 14 de julio del 2023  
Oficio N° 77-2023-1S-URKUND-CID-2023

**Dr. Carlos Alberto Albán Hurtado**  
**DIRECTOR CARRERA DE ODONTOLOGÍA**  
**FACULTAD DE CIENCIAS DE LA SALUD**  
**UNACH**

Presente.-

Estimado Profesor:

Luego de expresarle un cordial saludo, en atención al pedido realizado por la **Dra. Gloria Marlene Mazón Baldeón**, docente tutor de la carrera que dignamente usted dirige, para que en correspondencia con lo indicado por el señor Decano mediante Oficio N° 0383-D-FCS-ACADÉMICO-UNACH-2023, realice validación del porcentaje de similitud de coincidencias presentes en el trabajo de investigación con fines de titulación que se detalla a continuación; tengo a bien remitir el resultado obtenido a través del empleo del programa URKUND, lo cual comunico para la continuidad al trámite correspondiente.

No	Documento número	Título del trabajo	Nombres y apellidos del estudiante	% URKUND verificado	Validación	
					Si	No
1	1225-D-FCS-08-07-2022	Tipos de láser y su aplicación en la Odontopediatría	Zumba Vega Kevin Jair	1	x	

Atentamente,

0603371907  
GINA  
ALEXANDRA  
PILCO  
GUADALUPE  
Firmado digitalmente  
por 0603371907 GINA  
ALEXANDRA PILCO  
GUADALUPE  
Fecha: 2023.07.19  
13:37:33 -05'00'

PhD. Alexandra Pilco Guadalupe  
Delegado Programa URKUND  
FCS / UNACH  
C/c Dr. Gonzalo E. Bonilla Pulgar – Decano FCS

## **DEDICATORIA**

Dedico este proyecto de investigación a mis padres, Deysi y Leonel, a mis hermanos Marlon, Diego e Isaac que, gracias a su apoyo incondicional e innumerables sacrificios, fueron mi motor principal para concluir con esta etapa, a mi hermosa familia por sus consejos en los momentos más difíciles, ayudándome a ser una persona fuerte y no dejar apagar mis sueños, a mis amigos con los que compartimos momentos únicos y que llegaron para quedarse. A Erick Alvarado por motivarme y recordarme todos los días lo importante de la vida. Gracias por todo, los llevo en mi corazón.

*Kevin Jair Zumba Vega*

## **AGRADECIMIENTO**

Agradezco a Dios por ser mi guía y mi compañero en mi etapa universitaria, por brindarme salud, sabiduría para continuar con mis estudios, a mi querida Universidad Nacional de Chimborazo por confiar en mi desde un inicio, por darme la oportunidad de formar parte de esta familia, brindándome todos sus conocimientos y hacerme sentir como en casa, a mi docente tutor la Dra. Marlene Mazón por orientarme en la investigación y desarrollo de mi tesis, agradezco a mis docentes de la carrera de Odontología por impartir sus conocimientos con dedicación y esfuerzo, para formarme como persona y profesional, mi respeto y admiración para cada uno.

*Kevin Jair Zumba Vega*



# ÍNDICE DE CONTENIDOS

DERECHO DE AUTORÍA.....	
CERTIFICADO TUTOR.....	
DICTAMEN FAVORABLE DEL TUTOR Y MIEMBROS DEL TRIBUNAL.....	
CERTIFICADO DE LOS MIEMBROS DEL TRIBUNAL.....	
CERTIFICADO ANTIPLAGIO.....	
DEDICATORIA.....	
AGRADECIMIENTO.....	
CAPITULO I.....	16
1. INTRODUCCIÓN.....	16
1.1. PLANTEAMIENTO DE PROBLEMA.....	17
1.2. JUSTIFICACIÓN.....	19
1.3. OBJETIVOS.....	20
1.3.1. Objetivo General.....	20
1.3.2. Objetivos Específicos.....	20
CAPITULO II.....	21
2. MARCO TEORICO.....	21
2.1. Láser.....	21
2.2. Historia del Láser.....	21
2.3. Componentes del láser.....	21
2.3.1. Medio activo.....	21
2.3.2. Mecanismo de bombeo.....	22
2.3.3. Resonador óptico.....	22
2.4. Efectos del láser sobre el tejido.....	22
2.4.1. Reflexión.....	22
2.4.2. Transmisión.....	22
2.4.3. Dispersión.....	22
2.4.4. Absorción.....	23
2.5. Tipos de Láser utilizados en Odontopediatría.....	23

2.6. Interacción láser-tejido: tejido blando oral.....	23
2.7. Interacción láser tejido duros dentales .....	24
2.8. Aplicaciones del láser en Odontopediatría .....	24
2.9. Aplicaciones de tejido duro .....	25
2.9.1. Diagnóstico .....	25
2.9.2. Prevención de caries .....	25
2.9.3. Restauración de caries .....	25
2.9.4. Endodoncia Pediátrica .....	25
2.10. Aplicaciones de tejido blando.....	26
2.10.1. Frenectomías .....	26
2.10.2. Anquiloglosia .....	26
2.10.3. Úlceras aftosas .....	26
2.10.4. Herpes Labial .....	27
2.10.5. Tejido gingival hiperplásico .....	27
2.10.6. Mucocele.....	27
2.10.7. Exposición del diente .....	27
2.10.8. Efecto Analgésico, alivio y malestar .....	28
2.11. Ventajas del láser .....	28
2.12. Limitaciones del láser.....	28
CAPITULO III .....	30
3. METODOLOGÍA .....	30
3.1. Tipo de investigación .....	30
3.1.1. Cualitativa.....	30
3.2. Diseño de la investigación.....	30
3.3. Población .....	30
3.4. Muestra .....	31
3.5. Criterios de Inclusión y Exclusión .....	32
3.5.1. Criterios de inclusión:.....	32
3.5.2. Criterios de exclusión:.....	32
3.6. Técnicas e instrumentos .....	32
3.7. Análisis estadístico .....	32

3.8. Estrategia de Búsqueda .....	33
3.8.1. Selección de palabras clave o descriptores .....	33
CAPITULO IV .....	35
4. RESULTADOS Y DISCUSIÓN .....	35
4.1. Fundamentos teóricos del láser .....	35
4.2. Tipos de láser en Odontopediatría .....	37
4.2.1. Láser de argón .....	37
4.2.2. Láser de CO2 .....	38
4.2.3. Familia de láseres de erbio (Er: YAG y Er,Cr: YSGG) .....	38
4.3.4. Láser de granate de itrio y aluminio (Nd:YAG) .....	38
4.3.5. Láser de Diodo .....	39
4.4. Aplicaciones del láser en las principales afecciones en Odontopediatría .....	39
4.4.1. Aplicaciones de tejido duro del láser .....	39
4.4.1.1. Detección de Caries .....	39
4.4.1.2. Selladores de restauración, fosas y fisuras .....	41
4.4.1.3. Preparación de la cavidad .....	41
4.4.1.4. Pulpotomía.....	44
4.4.1.5. Endodoncia .....	45
4.4.2. Aplicaciones de tejido blandos del láser.....	48
4.4.2.1. Frenectomía maxilar y mandibular .....	48
4.4.2.2. Mucocele .....	51
4.4.2.3. Herpes labial y Úlcera aftosas .....	53
4.5. DISCUSION .....	57
CAPITULO V.....	59
5. CONCLUSIONES Y RECOMENDACIONES .....	59
5.1. Conclusiones .....	59
5.2. Recomendaciones.....	60
6. BIBLIOGRAFÍA .....	61
7. ANEXOS.....	67
7.1 Anexo 1. Tabla de caracterización de artículos científicos escogidos para la revisión. ....	67

## ÍNDICE DE TABLAS

Tabla 1. Términos de búsqueda y extracción de utilización en las bases de datos.....	33
--	----

## ÍNDICE DE GRÁFICOS

Gráfico 1. Metodología PRISMA 2000. ....	34
--	----

## RESUMEN

La finalidad de la presente investigación está enfocada en determinar los tipos de láser y su aplicación en la Odontopediatría, teniendo como objetivo general el analizar los tipos de láser y sus aplicaciones en la odontopediatría mediante una revisión bibliográfica de la literatura. El estudio se realizó a través de una revisión de varios artículos científicos de los últimos 10 años, mediante la recopilación de publicaciones en la base de dato científica PubMed con un total de 50 artículos para el proceso de revisión sistemática que cumplían con un factor de impacto aceptable por la revista en la que fueron publicados. El análisis de los documentos científicos mostró evidencia del láser en odontopediatría en un 60% del total de casos analizados, pudiendo determinar que es una alternativa sumamente viable para obtener resultados favorables a tratamientos convencionales de patologías orales en pacientes pediátricos, esto debido a todas sus propiedades y mecanismos de acción que provocan efectos positivos en los tejidos y los pacientes. Los láseres son una adición extremadamente versátil a la práctica dental pediátrica y a menudo se pueden utilizar en sustitución de los métodos convencionales. La incorporación de un láser en este tratamiento debería considerarse una inversión más que un coste. Finalmente se propone a los profesionales y estudiantes de odontología de la UNACH la implementación de la terapia láser cuando se trabaje con menores de edad a fin de visualizar los hallazgos teóricos destacados en el documento.

**Palabras clave:** láser, tejidos, odontopediatría.

## ABSTRACT

The aim of this research is to determine the types of lasers and their application in pediatric dentistry, with the general objective of analyzing the types of lasers and their applications in pediatric dentistry through a literature review. The study was carried out through a review of several scientific articles from the last 10 years, by compiling publications in the PubMed scientific database with a total of 50 articles for the systematic review process that met an acceptable impact factor for the journal in which they were published. The analysis of the scientific papers showed evidence of the laser in pediatric dentistry in 60% of the total cases analyzed, being able to determine that it is an extremely viable alternative to obtain favorable results to conventional treatments of oral pathologies in pediatric patients, this is due to all its properties and mechanisms of action that cause positive effects in the patient's tissues. Lasers are an extremely versatile addition to the pediatric dental practice and can often be used as a substitute for conventional methods. The incorporation of a laser in this treatment should be considered an investment rather than a cost. Finally, the implementation of laser therapy when working with children is proposed to dental professionals and students at UNACH in order to visualize the theoretical findings highlighted in the paper.

**Key words:** laser, tissues, pediatric dentistry.



Escudero, Edison Ramiro  
EDISON RAMIRO  
DAMIAN ESCUDERO

Reviewed by:  
MsC. Edison Damian Escudero  
**ENGLISH PROFESSOR**  
C.C.0601890593

# CAPITULO I

## 1. INTRODUCCIÓN

La presente investigación buscó analizar y recopilar información de diferentes fuentes bibliográficas científicas académicas sobre los tipos de láser y su aplicación en la odontopediatría, como una técnica novedosa y mínimamente invasiva, para ayudar a los niños a tener una primera experiencia dental menos dolorosa mediante el uso de una tecnología moderna como es el láser.

En los últimos años, los láseres han ganado terreno en el campo de la odontología debido a su versatilidad y su amplio rango de aplicaciones. La tecnología de amplificación de luz por emisión estimulada de radiación ha permitido abordar de manera más rápida y eficiente las necesidades diagnósticas y terapéuticas de los pacientes en el campo odontológico<sup>(1)</sup>. Esta tecnología se ha convertido en una herramienta importante para el tratamiento de diversas condiciones orales, como la eliminación de caries, la cirugía periodontal y la terapia de canal radicular, entre otras aplicaciones. La utilización de láseres en la odontología permite un mayor control en el procedimiento y minimiza el dolor y la incomodidad del paciente, lo que mejora significativamente su experiencia en el tratamiento dental <sup>(1)</sup>.

Los inicios del procedimiento aparecieron con la teoría de la emisión estimulada discutida por Einstein en 1916 cuyos hallazgos resultaron más tarde en el desarrollo del primer láser funcional por parte de Maiman. A principios de la década de 1960, el Dr. A. L. Schawlow, co-inventor del principio del láser, describió la tecnología como una "invención en busca de una aplicación"<sup>(2)</sup>. El láser fue utilizado por primera vez para la incisión de tejidos blandos; sin embargo, varias investigaciones y clínicas de primer orden empezaron a utilizarlo con fines dentales debido a sus múltiples aplicaciones terapéuticas como la reducción de microorganismos en las bolsas periodontales, cicatrización de heridas, reducción de dolores musculares faciales, eliminación de caries pequeñas de los niños entre otras<sup>(2)</sup>.

Por medio de la presente investigación se pretende impulsar a los profesionales odontólogos además de los estudiantes de odontología a aumentar el interés en el conocimiento acerca de los tipos de láser que se emplean en odontopediatría y sus aplicaciones, puesto que es un tema de



vanguardia en los últimos tiempos, además de su utilidad en la consulta privada, este estudio colaborará con profesionales y estudiantes de odontología brindando datos reales sobre dicho estudio, además de que se recopilará bibliografía relevante para un mejor entendimiento del tema, con el propósito de que se puedan aplicar en la práctica profesional.

## **1.1. PLANTEAMIENTO DE PROBLEMA**

La odontología pediátrica es una especialidad definida por edad basada no en una habilidad particular, sino que abarca todos los aspectos del desarrollo infantil en salud y enfermedad. Trabajar con niños es diferente de trabajar con adultos, es esencial familiarizarse con las habilidades, el funcionamiento y el desarrollo apropiados para su edad. Este siglo ha visto el advenimiento de los avances, incluso la odontología pediátrica también está influenciada por todos esos avances. Estas tendencias cambiantes ayudan a elevar los estándares mediante la incorporación de enfoques adaptados a los niños en la atención dental.

Dado que la odontología contemporánea se basa en el uso de procedimientos mínimamente invasivos, el láser puede servir como una alternativa favorable a la perforación debido a que produce menos dolor, ruido y vibración. Mantener un ambiente seco mejora la vista del médico del área de trabajo y da como resultado un mejor tratamiento. Además, la sustitución de instrumentos dentales afilados por láser atrae a más pacientes a las clínicas dentales. Sin embargo, la terapia con láser también tiene algunas deficiencias, como el alto costo, la difícil accesibilidad, su peligrosidad si no se siguen las medidas de seguridad, no ser aplicable en todos los campos de la odontología, la imposibilidad de eliminar las restauraciones metálicas y el daño térmico a los tejidos blandos <sup>(2)</sup>.

En un estudio realizado por Bagher, S et al. <sup>(3)</sup>se reportaron tres casos de remoción de mucocelos en pacientes pediátricos usando un láser de diodo con un seguimiento de un mes. Los mucocelos fueron retirados por un odontopediatra utilizando un láser de diodo con una longitud de onda de 930 nm en modo continuo y una potencia de 1,8 Watts. En todos los casos no se produjo sangrado durante ni después del procedimiento y no hubo necesidad de sutura. En el examen clínico durante el seguimiento de un mes, en los tres casos hubo cicatrices mínimas o nulas, molestias o dolor posoperatorios mínimos y ninguna recurrencia. Los láseres de diodo proporcionan un procedimiento eficaz, rápido, simple, sin derramamiento de sangre y bien

aceptado para el tratamiento del mucocele en pacientes pediátricos. Los tres pacientes informaron mínimas molestias postoperatorias y cicatrices<sup>(3)</sup>.

Stona, P et al.<sup>(4)</sup> en su artículo publicado en Brasil, titulado como Herpes simple labial recurrente en odontopediatría: terapia con láser de baja intensidad como opción de tratamiento, informa que el herpes simple labial recurrente es una patología de origen viral que se observa con frecuencia en niños. Los signos y síntomas son incómodos y, en muchos casos, la eficacia del tratamiento no está probada. Sin embargo, varios estudios han demostrado buenos resultados con el uso de la terapia con láser de baja intensidad (LLLT), principalmente debido a la aceleración del proceso de curación y el alivio del dolor, lo que la convierte en un recurso prometedor para su uso en esta patología<sup>(4)</sup>.

## 1.2. JUSTIFICACIÓN

Esta investigación ofrece a los profesionales de la odontología y a los estudiantes la oportunidad de profundizar en la importancia del uso tecnológico del láser en las consultas odontológicas para niños, mediante una revisión exhaustiva de artículos de gran impacto. Además, les permite conocer estas nuevas tecnologías menos invasivas y adoptarlas en su práctica diaria para mejorar la atención odontológica en el paciente pediátrico.

Se le realiza un énfasis en este tema de investigación, debido a que en la actualidad existe escasez en conocimientos y poco interés sobre el uso del láser en la práctica clínica en niños, especialmente en el país, además se cuenta con los materiales necesarios en la parte documental y también con la ayuda de la especialista en el área de odontopediatría, misma que ha brindado sus amplios conocimientos para realizar una investigación de alta calidad.

En la actualidad los profesionales, intentan crear un recuerdo agradable de la primera visita al odontólogo en los niños, mediante técnicas y tecnologías novedosas y mínimamente invasivas para ayudar al niño establecer buenos hábitos dentales. El láser se puede utilizar con éxito para el tratamiento en tejidos duros y blandos, la finalidad de este proyecto estudio es describir los usos y las aplicaciones del láser en odontopediatría para respaldar su uso terapéutico en acciones tomadas en los menores.

Como beneficiarios directos están los estudiantes en formación de la carrera de odontología de la Universidad Nacional de Chimborazo, así pues, este tema de investigación aporta conocimientos sobre los tratamientos realizados en niños, mediante la difusión del presente estudio podrán acceder a bases de conocimiento teórico de calidad, los beneficiarios indirectos son los profesionales del área de odontología, y especialistas que podrán los avances proyectados en la literatura científica sobre los tipos de láser y su aplicación en la odontopediatría.

## **1.3. OBJETIVOS**

### **1.3.1. Objetivo General**

- Analizar los tipos de láser y sus aplicaciones en odontopediatría mediante una revisión bibliográfica de la literatura.

### **1.3.2. Objetivos Específicos**

- Analizar los fundamentos teóricos acerca del láser y sus aplicaciones que respaldan su uso terapéutico en odontopediatría.
- Clasificar los diferentes tipos de láser que se utilizan en odontopediatría de acuerdo con el tipo de tejido en el que actúan.
- Sintetizar las diferentes afecciones que pueden ser tratadas mediante la aplicación de láser en Odontopediatría.

## **CAPITULO II**

### **2. MARCO TEORICO**

#### **2.1. Láser**

La palabra láser es la abreviatura de luz amplificada por emisión estimulada de radiación (light amplification by stimulated emission of radiation). Es una energía electromagnética con propiedades unidireccionales y monocromáticas que se distingue de la energía radiante ordinaria. El tratamiento con láser juega un papel importante en el área de medicina y cirugía, mientras que odontología se utiliza como complemento en tratamientos de tejidos duros y blandos<sup>(5)(1)</sup>.

#### **2.2. Historia del Láser**

El 16 de mayo de 1960, el Dr. Theodore Maiman, quien trabajaba acerca de la teoría de la amplificación de la luz propuesta por Albert Einstein, creó el primer láser utilizando un cristal de rubí sintético. Las primeras aplicaciones del láser fueron para el diagnóstico y tratamientos de afecciones de la piel. En odontología sus primeros usos fueron para la cirugía de tejidos blandos orales. El láser trabajó como un bisturí cortando o extirpando los tejidos a través de luz intensificada generada por la estimulación de un material sintético dentro de una cámara de luz. La energía se emite de manera uniforme y continua hacia el órgano diana sin contactarlo directamente. Los diferentes láseres reciben el nombre de sus fotones de generación de medio activo, tienen longitudes de ondas variables y funciona en modo de onda continua o pulsada<sup>(2)</sup>.

#### **2.3. Componentes del láser**

##### **2.3.1. Medio activo**

Está compuesto por elementos, moléculas o compuestos químicos. Pueden ser gases, sólidos o líquidos. De este medio activo los láseres adquieren su nombre que pueden ser: un contenedor de gas de dióxido de carbono en un láser de CO<sub>2</sub>, un cristal sólido como un cristal de itrio, aluminio y granate (YAG) en un láser de erbio, o un líquido como se encuentra en algunos láseres de uso médico <sup>(6)</sup>.

### **2.3.2. Mecanismo de bombeo**

Es una fuente primaria de energía que es absorbida por el medio activo que da como resultado la producción de láser<sup>(6)</sup>.

### **2.3.3. Resonador óptico**

Contiene dos espejos, uno en cada extremo de la cavidad óptica, que está ubicado paralelamente entre sí, estos espejos actúan reflejando las ondas hacia atrás y así sucesivamente y ayudan a colimar y a amplificar el haz en desarrollo. Un sistema de enfriamiento, lentes de enfoque y otros mecanismos de control completan los componentes mecánicos del láser<sup>(6)</sup>.

## **2.4. Efectos del láser sobre el tejido**

La luz láser puede tener cuatro interacciones diferentes con el tejido diana.

### **2.4.1. Reflexión**

Esta propiedad hace que la luz del láser se redireccione a sí misma fuera de la superficie, sin tener ningún efecto sobre el tejido diana. Esta luz reflejada podría ser peligrosa cuando se redirige a una diana no deseada, como los ojos. Este es el principal problema de seguridad en el momento de la operación con láser y el motivo por el cual todas las personas que se encuentran en una habitación de tratamiento con láser deben llevar consigo gafas de protección ocular<sup>(6)</sup>.

### **2.4.2. Transmisión**

Esta propiedad es altamente dependiente de la longitud de onda de la luz láser utilizada. Existe la transmisión de la energía láser directamente a través del tejido sin producir ningún efecto sobre el tejido diana. La luz láser Nd:YAG, argón y diodo se transmite a través del agua, mientras que los fluidos tisulares absorben fácilmente la familia del erbio y el CO<sub>2</sub> en el exterior<sup>(6)</sup>.

### **2.4.3. Dispersión**

También hay dispersión de la luz láser con la correspondiente disminución de esa energía y posiblemente sin producir ningún efecto biológico útil. Esta propiedad puede causar daños no

deseados ya que hay transferencia de calor al tejido adyacente al sitio quirúrgico. Sin embargo, un haz desviado en diferentes direcciones facilita el curado de la resina compuesta o en el tratamiento de una úlcera aftosa<sup>(6)</sup>.

#### **2.4.4. Absorción**

Cuando el láser se aplica al tejido, se produce la absorción de energía láser en el tejido objetivo. Las diferentes longitudes de onda del láser tienen diferentes coeficientes de absorción con los componentes del tejido dental, como agua, pigmento, contenido de sangre y minerales. La energía láser se puede absorber o transmitir en función de la composición del tejido objetivo. Esos componentes primarios se denominan cromóforos, que pueden absorber la luz láser de una longitud de onda específica. En general, las longitudes de onda más largas, como el láser de erbio, tiene una mayor afinidad con el agua y la hidroxiapatita. El láser de CO<sub>2</sub> con una longitud de onda de 10.600 nm es bien absorbido por el agua y penetra solo unas pocas micras de la superficie del tejido objetivo.<sup>3</sup> Las longitudes de onda más cortas, que van de 500 a 1000 nm, son fácilmente absorbidas por el tejido pigmentado y los elementos sanguíneos. Por ejemplo, el pigmento hemoglobina tiene mayor afinidad por el láser de argón mientras que la melanina absorbe el láser de diodo y Nd:YAG<sup>(6)</sup>.

#### **2.5. Tipos de Láser utilizados en Odontopediatría**

Los láseres más utilizados en odontología incluyen el granate de itrio y aluminio holmio (HO:YAG), el granate de itrio y aluminio dopado con neodimio (Nd:YAG), el láser de dióxido de carbono (CO<sub>2</sub>), el granate de itrio y aluminio dopado con erbio (Er:YAG), Perovskita de itrio y aluminio dopada con neodimio (Nd:YAP), arseniuro de galio (GaAs) (diodo), erbio, granate de itrio, escandio y galio dopado con cromo (Er-Cr:YSGG) y láseres de argón. Las aplicaciones clínicas de los láseres en odontología incluyen cirugía de tejidos blandos y duros, alisado radicular<sup>(2)</sup>.

#### **2.6. Interacción láser-tejido: tejido blando oral**

El tejido oral es la mezcla de tejido colágeno endotelial con vasos sanguíneos y linfáticos, mucosidad específica del sitio, músculo, glándulas salivales, nervios y otras estructuras anatómicas. Todo este tejido blando lo conforma los labios, cavidad bucal y orofaringe que esta

rodeado por tejido epitelial llamado membrana de la mucosa oral, que tiene como finalidad proteger las estructuras contra exposición de desgaste físico. El agua tisular, proteínas, moléculas cromóforas y el grupo protésico hemo de especies de hemoglobina sanguínea son biomoléculas sensibles al láser<sup>(7)</sup>.

Dentro de la odontología las aplicaciones del láser involucran longitudes de onda visibles y cercanas al IR (absorbidas por cromóforos, hemoglobina y otras proteínas) como el grupo de diodos (longitud de onda de 405 a 1064 nm), láseres de infrarrojo medio ( Er,Cr:YSGG 2780 nm y Er: YAG 2940 nm) y infrarrojos lejanos como el CO<sub>2</sub> 9300- 10,600 nm que pueden dirigirse al agua tisular. Los beneficios de la cirugía de tejidos blandos realizada por el láser son hemostasia y esterilidad de la incisión, sin la presencia de suturas. Dentro de las aplicaciones que se hace referencia anteriormente, los valores de potencia serían suficientes para sellar vasos sanguíneos y linfáticos de < 0,5 mm de diámetro<sup>(7)</sup>.

## **2.7. Interacción láser tejido duros dentales**

Los tejidos duro dental (esmalte y dentina) son tejidos compuestos de por gran cantidad de minerales, proteínas y agua. La composición de la dentina al igual que el hueso tiene un 45-47 % de minerales, un 20-22% de agua y un 33% de proteínas, mientras que el esmalte tiene un contenido mineral mucho mayor 85%, 12% de agua y un 3 % de proteína. El esmalte dental está compuesto por hidroxiapatita carbonatada y agua. El cristal apatita absorbe fácilmente la longitud de onda del CO<sub>2</sub> e interactúa en menor grado con las longitudes de onda más cortas. Tanto el láser de erbio como el del CO<sub>2</sub> necesitan un rociado de agua coaxial durante su uso para dispersar los productos de ablación y un correcto enfriamiento del tejido. Los tejidos dentales humanos están formados por la combinación de varios componentes por lo que se recomienda elegir el tipo de láser para cada tratamiento<sup>(7)</sup>.

## **2.8. Aplicaciones del láser en Odontopediatría**

Debemos motivar a los niños a las visitas al odontólogo para prevenir afecciones orales y dentales. El láser brinda muchos beneficios para un correcto diagnóstico y tratamiento más eficiente de las afecciones en tejidos blandos y duros orales en niños. La terapia con láser es aceptada por niños y padres debido a su mínima invasividad.



## **2.9. Aplicaciones de tejido duro**

### **2.9.1. Diagnóstico**

La fluorescencia láser (LF) puede mejorar la precisión y la velocidad de la detección clínica de la caries, se puede usar como complemento para descubrir caries oclusales en dientes temporales y permanentes debido a su alta confiabilidad. El Diagnodent es un dispositivo que analiza a través de la fluorescencia emitida en la superficie del diente, que se relaciona con el grado de desmineralización del diente y cuando se calcula, indica la cantidad de caries presente en ese diente<sup>(2)(8)</sup>.

### **2.9.2. Prevención de caries**

La resistencia de la superficie dental a la penetración de agentes cariogénicos juega un papel importante en la prevención de la caries. Los láseres de CO<sub>2</sub> y erbio se puede emplear con éxito para aumentar la fuerza de un diente permanente recién erupcionado en niños o adolescentes ante la erosión acida. El uso de láser en combinación con el tratamiento tópico con fluoruro de fosfato acidulado proporciona una capa protectora en la superficie contra caries y da como efecto una disminución significativa de la profundidad de la lesión<sup>(2)(8)</sup>.

### **2.9.3. Restauración de caries**

El primer uso documentado del láser Er: YAG para la eliminación de caries fue en 1980 en un estudio realizado por Hibst y Kel. Existen dos longitudes de onda Er:YAG a 2940 nm y Er,Cr:YSGG a 2790 nm, son láseres usados para el tratamiento de lesiones en tejidos duros y blandos, son usados con mayor éxito en todas las preparaciones de cavidades. Se ha demostrado la ablación eficiente de los tejidos dentales duros con efectos térmicos mínimo o nulos en la pulpa, así como menos vibración y ruido durante la preparación de la cavidad<sup>(2)(8)(5)</sup>.

### **2.9.4. Endodoncia Pediátrica**

El láser se puede utilizar para tratamientos de pulpotomía y pulpectomía y coagulación pulpar como alternativa al formocresol, que se usa mucho en pulpotomías en dientes temporales y posee propiedades cancerígenas y mutagénicas. Investigaciones demostraron resultados clínicos superiores en pulpotomías de dientes primarios con láser CO<sub>2</sub> en comparación con el

formocresol, también se demostró el uso eficiente del láser en la limpieza y modelado de los conductos radiculares. El efecto bactericida en los conductos radiculares es alrededor del 99%. El láser de la familia erbio son eficaces para eliminar material orgánico y barrillo dentinario dentro del conducto radicular<sup>(2)(8)</sup>.

## **2.10. Aplicaciones de tejido blando**

### **2.10.1. Frenectomías**

En recién nacidos, el frenillo maxilar tenso puede interferir con el agarre adecuado a la lactancia. En los niños mayores, la fijación frenal alta puede provocar un diastema en la línea media. Los ajustes del láser son Er:YAG 30 Hz, 50 mJ y la energía del láser se dirige a la inserción del frenillo y el área entre dos dientes frontales<sup>(9)</sup>.

### **2.10.2. Anquiloglosia**

La inserción anormal en el frenillo lingual es una de las anomalías congénitas más mal diagnosticadas y pasadas por alto que se observan en los niños. El tratamiento de la ligadura de la lengua, los ajustes del láser incluyen Er:YAG 30Hz, 50mJ sin agua con el uso de gafas de seguridad. Se coloca una sutura en la unión del frenillo y el final del corte para evitar que se vuelva a unir<sup>(1)</sup>.

### **2.10.3. Úlceras aftosas**

Los pacientes pediátricos después de un tratamiento dental con anestesia se ven afectados porque no entienden los efectos que producen y tienden a succionar y morder el área afectada, debido a la curiosidad asociada con el entumecimiento o durante la masticación que posiblemente provoque laceración o inflamación de los tejidos. Los láseres de baja potencia se consideran eficaces para la analgesia actuando en el metabolismo, proliferación, maduración y la cantidad de tejido de granulación y disminuyendo los mediadores inflamatorios, iniciando el proceso de curación<sup>(1)</sup>.

#### **2.10.4. Herpes Labial**

El herpes labial recurrente es una infección viral muy prevalente que afecta principalmente a la región orofacial. Las opciones de tratamientos actuales permiten reducir el tiempo de curación y la tasa de recurrencia de la enfermedad. La terapia láser de baja potencia es una alternativa de tratamiento para el manejo de la RHL sin tener efectos secundarios<sup>(10)</sup>.

#### **2.10.5. Tejido gingival hiperplásico**

La hipertrofia gingival es un agrandamiento difuso de las encías en niños es producido por el resultado de uso de ortodoncia, debido a una mala técnica de cepillado e incluso por la administración de medicamentos como la fenitoína además de los receptores de trasplantes de órganos que toman ciclosporina, la terapia láser puede ser una herramienta importante para aumentar la longitud de la corona clínica y proporcionar al paciente una sonrisa más estética<sup>(6)</sup>.

#### **2.10.6. Mucocele**

Un mucocele es una enfermedad de las glándulas salivales menores, clínicamente aparece como una hinchazón redonda, limitada e indolora, afecta a ambos sexos, con incidencia entre niños y jóvenes. Los mucoceles suelen ser asintomáticos, aunque en algunas ocasiones suele ocasionar molestias o interferir con el habla, la masticación y la deglución. De los sitios más comunes está el labio inferior, seguido por la mucosa de la mejilla y piso de la boca<sup>(3)</sup>.

#### **2.10.7. Exposición del diente**

Los láseres se usan para exponer la corona clínica, en un diente no erupcionado o parcialmente erupcionado con fines de ortodoncia, se utilizan láseres Er, Cr:YSGG, Er,YAG,diodo y Nd:YAG. El láser de la familia erbio son buenos para la ablación de tejidos duros y blandos, pero existe un riesgo de daño el tejido del esmalte en el sitio quirúrgico, por lo que los láseres de diodo o Nd:YAG por sus ondas específicas son más recomendados para este tipo de procedimiento<sup>(2)(6)</sup>.

### **2.10.8. Efecto Analgésico, alivio y malestar**

La terapia con láser de bajo nivel en los nervios que inervan las estructuras orales reduce la frecuencia de activación de los receptores del dolor. Las longitudes de onda de 632 nm a 904 nm han sido reconocidas como analgesia eficaz después de las cirugías orales. El dolor asociado con el movimiento dental ortodóncico se puede reducir por irradiación local con láser de CO<sub>2</sub><sup>(11)</sup>.

### **2.11. Ventajas del láser**

El láser se puede utilizar como alternativa a diferentes procedimientos en tejidos duros y tejidos blandos en paciente pediátricos como la interacción selectiva y precisa con tejidos enfermos. Además, se produce menos necrosis térmica de los tejidos adyacentes con láseres que con instrumentos electroquirúrgicos. Durante los procedimientos de tejidos blandos, la hemostasia se puede obtener sin necesidad de suturas en la mayoría de los casos. Con el beneficio de la hemostasia durante los tratamientos de tejidos blandos, la cicatrización de heridas puede ocurrir más rápidamente con menos molestias postoperatorias, edema, cicatrización, encogimiento y una menor necesidad de analgésicos<sup>(8)</sup>.

Otra de las ventajas es que existe poca o ninguna anestesia local, también se ha observado una reducción del tiempo en la silla del operador con sus vibraciones asociadas, ruido, olor y factor de miedo cuando los procedimientos se completaron con láser. Los láseres demuestran propiedades descontaminantes y bactericidas en los tejidos, lo que requiere menos prescripción de antibióticos después de la operación. Proporcionar alivio del dolor y la inflamación asociados con úlceras aftosas y lesiones herpéticas sin intervención farmacológica<sup>(8)</sup>.

### **2.12. Limitaciones del láser**

Dentro de las limitaciones de la utilización del láser en Odontopediatría se evidenció que se requiere capacitación y educación adicional para las diversas aplicaciones clínicas y tipos de láseres. Además, se requieren altos costos iniciales para comprar el equipo, implementar la tecnología e invertir en la educación y capacitación requeridas. Dado que se necesitan diferentes longitudes de onda para varios procedimientos de tejidos blandos y duros, el profesional odontólogo puede necesitar más de un láser<sup>(8)</sup>.

Cuando se utilizan láseres, es posible que se requieran modificaciones en la técnica clínica junto con una preparación adicional con piezas de mano dentales de alta velocidad para terminar las preparaciones dentales. Se deben proporcionar gafas de protección específicas para la longitud de onda y otros observadores presentes durante el uso del láser. Cuando se utilizan láseres dentales, el operador y los auxiliares deben cumplir con el protocolo de control de infecciones y se debe utilizar succión de alta velocidad, ya que el aerosol vaporizado puede contener partículas de tejido infeccioso. El odontólogo debe ejercer un buen juicio clínico al proporcionar tratamiento de tejidos blandos de lesiones virales en pacientes inmunocomprometidos; ya que existe el riesgo potencial de transmisión de enfermedades por aerosoles generados por láser. Para prevenir la transmisión viral, las terapias farmacológicas paliativas pueden ser más aceptables y apropiadas en este grupo de pacientes<sup>(8)</sup>.

## CAPITULO III

### 3. METODOLOGÍA

#### 3.1. Tipo de investigación

##### 3.1.1. Cualitativa

La presente investigación se caracterizó al ser de enfoque cualitativo porque busca obtener una comprensión detallada y profunda sobre los diferentes tipos de láser utilizados en la odontopediatría y sus aplicaciones en el tratamiento de diversas condiciones orales. Este tipo de investigación implica el análisis y la interpretación de este tipo de datos por la naturaleza de la recopilación de la literatura.

#### 3.2. Diseño de la investigación

**Estudio descriptivo:** porque tiene como objetivo describir los diferentes tipos de láser utilizados en la odontopediatría y sus aplicaciones. Además, se busca describir las ventajas y desventajas de cada uno y cómo pueden ser utilizados en el tratamiento de diferentes condiciones orales en pacientes pediátricos.

**Estudio transversal:** porque se realiza en un momento específico y no se realiza un seguimiento longitudinal de los pacientes. En este caso, se trata de una revisión bibliográfica que analiza estudios previos y artículos científicos sobre el tema.

**Estudio retrospectivo:** porque se analiza información ya existente y publicada sobre el tema. En este caso, se revisan artículos científicos y estudios previos sobre el uso de láseres en odontopediatría.

**Bibliográfica:** Debido a que utiliza fuentes secundarias de información, como libros, revistas científicas y bases de datos, para recopilar y analizar la información sobre el tema.

#### 3.3. Población

En el presente trabajo investigativo se incluirá investigaciones, publicaciones y demás estudios desarrollados en el contexto nacional e internacional que tengan relación con los tipos de láser

y su aplicación en la odontopediatría, para lo cual se utilizará el motor de búsqueda PubMed como principal base de datos.

La información obtenida fue seleccionada de investigaciones de artículos científicos encontradas en las bases de datos científicas: PubMed, en un período de tiempo desde el año 2013 hasta el año 2022. Y fueron obtenidos mediante los criterios de exclusión e inclusión, al igual se utilizó como factor determinante el Average Count Citation (ACC), que promedia la calidad del artículo con una medición del número de citas y el año de publicación del artículo y a su vez también se tomó en cuenta el factor de impacto de las revistas en las que se encontró la publicación y su ubicación en el sitio Scimago Journal Rank (SJR), el cual mide la importancia del impacto de las revistas por cuartiles, desde el Q1 como valor más alto, Q2, Q3 y Q4 que señala el valor más bajo de ubicación entre las revistas.

En la primera búsqueda se obtuvo un total de 9.328 artículos, luego se utilizó los criterios de exclusión e inclusión encontrando un total de 2.346 artículos de estos el número se redujeron a 727 mediante la observación de estos y principalmente los resúmenes y también utilizando palabras clave: lasers in dentistry, lasers in pediatric dentistry, types of lasers in dentistry. Con todo esto fueron seleccionados 50 artículos con el cual se procedió a realizar su selección usando ACC, esta se basa en las citas realizadas en Google Scholar, y se divide para los años de valides del mismo y con esto nos da el grado de impacto del artículo debiendo tener un mínimo de mínimo es de 1,5.

### **3.4. Muestra**

El número aproximado de estudios sometidos a análisis mediante una muestra intencional no probabilística en base a los criterios de selección. Una vez realizado este proceso se obtuvieron 50 artículos válidos, los cuales se utilizaron para la realización de este estudio conjuntamente se utilizó otros referentes bibliográficos para complementar la investigación.

### **3.5. Criterios de Inclusión y Exclusión**

#### **3.5.1. Criterios de inclusión:**

- Artículos de alto impacto a nivel científico que presenten investigaciones validadas y que han destacado en el área de odontología sobre los tipos de láser y su aplicación en la Odontopediatría.
- Investigaciones actualizadas con mínimo de 10 años de publicaciones que se puedan encontrar en revistas científicas.
- Investigaciones publicadas en revistas con factor de impacto y que presente revisiones sistémicas.
- Artículos científicos que se encuentren publicados en cualquier país en inglés y español
- Artículos científicos que cumplan con ACC (Average Count Citation) y el factor de impacto SJR (Scimago Journal Ranking).

#### **3.5.2. Criterios de exclusión:**

- Artículos científicos de más de 10 años de haber sido publicados.
- Artículos científicos que no generen gran relevancia a la investigación.

### **3.6. Técnicas e instrumentos**

Análisis documental: técnica que a través de una guía de análisis documental permitirá obtener información sobre el comportamiento de la población objeto de estudio respecto a los tipos de láser y su aplicación en la Odontopediatría.

Análisis de contenido: técnica que a través de una guía de análisis de contenido permitirá analizar y destacar información precisa respecto a los tipos de láser y su aplicación en la Odontopediatría.

### **3.7. Análisis estadístico**

La información procedente del estudio será procesada herramientas de análisis cualitativo del cual se mostrará los principales aportes en base a los objetivos planteados.



### 3.8. Estrategia de Búsqueda

Se realizó una búsqueda sistemática mediante la observación y análisis de la literatura encontrada.

La presente investigación se realizó en manera de revisión bibliográfica, mediante una recopilación profunda, minuciosa y sistémica de literatura encontrada en las bases de datos científicas como son PubMed. Tanto los criterios de exclusión e inclusión fueron tomados en cuenta para la selección de estos artículos además del nivel de relevancia e impacto de estos.

#### 3.8.1. Selección de palabras clave o descriptores

Descriptores de búsqueda: se usaron los términos: lasers in dentistry, lasers in pediatric dentistry, types of lasers in dentistry.

En la revisión de la información se usaron operadores lógicos: AND, IN, los que junto con las palabras clave ayudaron a la selección de artículos útiles para la investigación.

**Tabla 1.** Términos de búsqueda y extracción de utilización en las bases de datos.

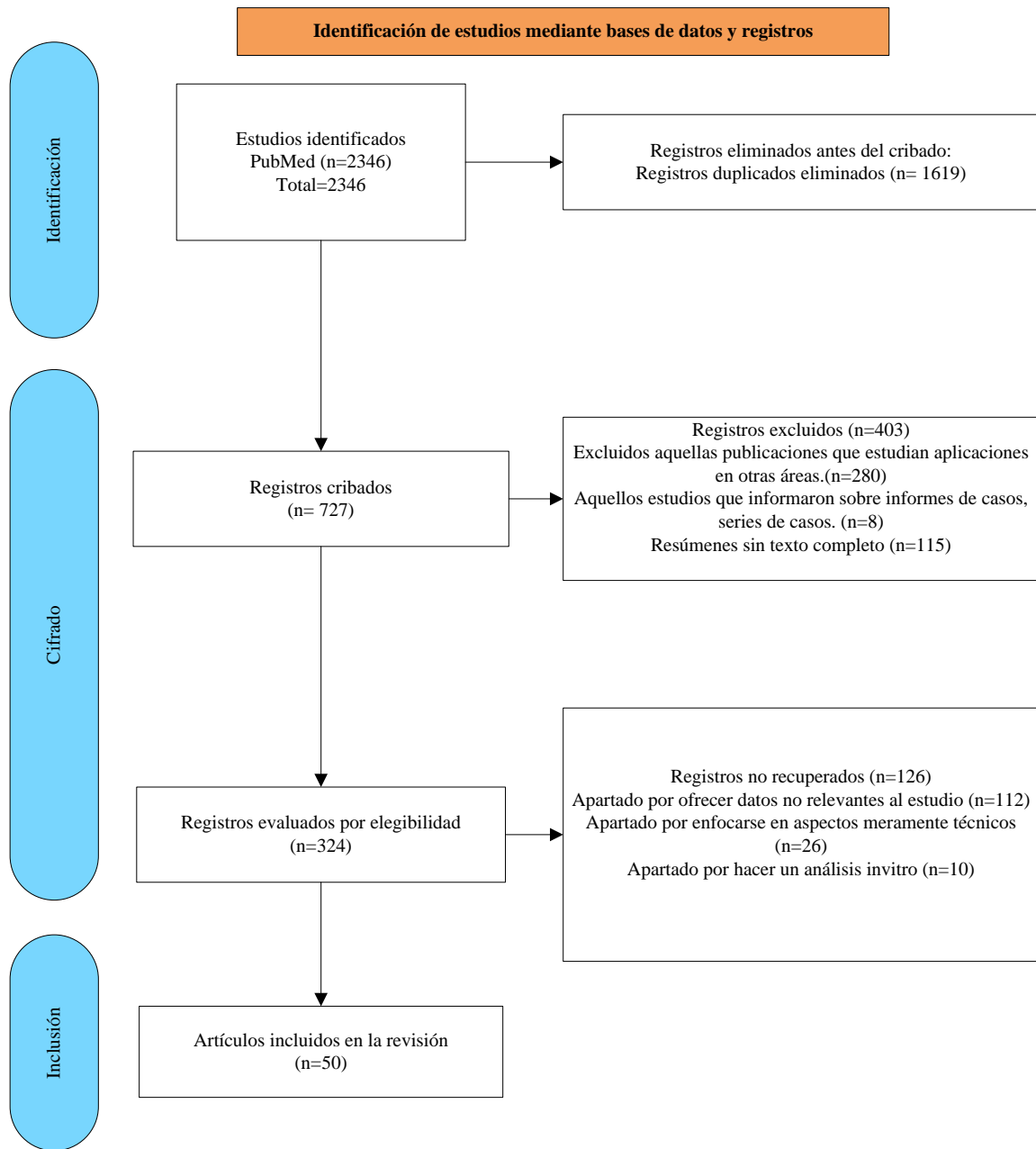
FUENTE	ECUACIÓN DE BÚSQUEDA
PubMed (PMC)	Lasers in dentistry
	Lasers in pediatric dentistry
	Types of lasers in dentistry

Elaborado por Kevin Jair Zumba Vega

La muestra de la presente investigación fue intencional no probabilística, y se focalizó en los métodos inductivos y deductivos, los cuales se hallaron en función de la búsqueda, análisis, interpretación, y comprensión de los artículos científicos extraídos de bases de datos durante el período 2013 – 2022 fundamentados en las variables independiente (tipos de láser), y dependiente (aplicaciones en la Odontopediatría).

La investigación fue documental, porque hubo un proceso de obtención de información y datos, consiguiendo de esta manera alcanzar los objetivos, además se ejecutó y usó tablas de revisión de la información y una matriz de caracterización.

**Gráfico 1. Metodología PRISMA 2000.**



Elaborado por: Kevin Jair Zumba

## CAPITULO IV

### 4. RESULTADOS Y DISCUSIÓN

#### 4.1. Fundamentos teóricos del láser

LASER es un acrónimo de amplificación de luz por emisión estimulada de radiación<sup>(8)</sup>. Los láseres son rayos intensos producidos por la emisión estimulada de radiación de una fuente de luz. Einstein identificó que un láser es promovido por la emisión de radiación como un proceso natural. Cuando un rayo de luz pasa a través de un medio específico provocando la estimulación de los átomos dentro del medio para transferir la luz en una dirección específica. Los láseres son capaces de aumentar la intensidad de la luz para sintetizar haces de una longitud de onda efectiva, que son direccionales y de alta intensidad. La teoría de Albert Einstein de emisión espontánea y simulada de radiación describe tres rasgos característicos de los láseres: monocromático, es decir, todas las ondas tienen la misma energía y frecuencia; coherente, que describe que todas las ondas de luz están en fases relacionadas entre sí en velocidad y tiempo; y colimadas asegurando el paralelismo de las ondas (divergencia de haz bajo)<sup>(12)(13)</sup>.

El 16 de mayo de 1960, Theodore Maiman desarrolló el láser utilizando un cristal de rubí sintético. La primera aplicación del láser fue para el diagnóstico y tratamiento de afecciones de la piel. Posteriormente se utilizó para cirugía endoscópica y luego en oftalmología<sup>(2)</sup>. La primera aplicación del láser en odontología fue para la cirugía de tejidos blandos orales. El láser sirvió como bisturí cortando o extirpando el tejido usando la energía de la luz láser. Su mecanismo de acción es a través de la luz intensificada generada por la estimulación de un material sintético dentro de una cámara de luz. La energía se emite de manera uniforme y continua hacia el órgano diana sin contactarlo directamente. Los láseres a menudo reciben el nombre de sus fotones de generación de medio activo. Esta tecnología tiene longitudes de onda variables y funcionan en modo de onda continua o pulsada. Las longitudes de onda en el rango de 193-10600 nm son aplicables en medicina y odontología. La longitud de onda del láser determina su aplicación clínica y el tipo de dispositivo<sup>(2)</sup>.

Las ondas de luz producida por esta tecnología son una forma específica de radiación o energía electromagnética. El espectro electromagnético es toda la colección de ondas de energía, que

comprende desde los rayos gamma con longitudes de ondas de  $10$  a  $10^{-2}$ m hasta ondas de radio con longitudes de ondas de miles de metros. Todos los dispositivos láser dental disponibles actualmente tienen longitudes de onda de emisión desde aproximadamente  $500$  nm hasta  $10.600$  nm, lo que se coloca en la porción no ionizante visible o invisible del espectro electromagnético. Es importante conocer que la línea de división entre la porción ionizante (mutagénico del ADN celular) del espectro y la porción no ionizante se encuentra en la unión de la luz ultravioleta y la luz visible-violeta. Por lo tanto, los láseres emiten una longitud de onda de luz visible o una longitud de onda infrarroja invisible en la porción del espectro no ionizante denominada radiación térmica<sup>(7) (12)</sup>.

Dentro de los elementos del tejido, puede haber moléculas o especies moleculares denominadas cromóforos. Un cromóforo se define como “un grupo químico (molécula o especie molecular) que absorbe luz, o al menos muestra cierta absorbancia en la región visible del espectro electromagnético y así imparte color a la molécula”. Cada cromóforo tiene una estructura molecular, la configuración atómica y la energía de unión interatómica a la temperatura corporal pueden definir un "estado fundamental". Al lograr la cirugía láser ablativa en la odontología clínica de tejidos blandos o duros, el efecto de la absorción de la energía incidente es la conversión a energía térmica y la consiguiente ablación del tejido a través del aumento térmico, un proceso conocido como fototermólisis<sup>(7)</sup>.

La salud bucal tiene un gran papel en el bienestar general, la capacidad funcional y el bienestar social de los niños. En este contexto, las condiciones de los tejidos orales blandos y duros son dos aspectos que requieren especial atención. El cuidado y tratamiento dental es un servicio de salud muy importante para los niños, la caries y los problemas dentales no tratados pueden tener graves repercusiones en la salud y el bienestar general de los pacientes. Por otro lado, los reportes indican que los niños y adolescentes desarrollan una amplia variedad de condiciones bucales. De acuerdo con la actitud de los odontólogos, el tercer cumpleaños no puede considerarse un momento adecuado para que un niño visite un consultorio dental por primera vez. La mayoría de los estudios han demostrado que la cavidad oral es colonizada por bacterias durante el primer año de vida; por lo tanto, el examen oral al año podría ayudar a prevenir o minimizar la incidencia de enfermedades bucodentales<sup>(1)(14)</sup>.

Una visita al dentista proporciona una experiencia psicológica y conductual única para un niño, lo que podría representar un desafío distinto para el odontólogo al brindar el tratamiento. Además, desde un punto de vista profesional, el objetivo principal del tratamiento dental es fomentar el desarrollo de actitudes dentales positivas y promover la salud oral y dental de la comunidad. Los odontólogos intentan crear un recuerdo agradable de la primera visita al dentista para los niños mediante el uso de tecnologías novedosas y mínimamente invasivas para ayudar al niño a establecer buenos hábitos dentales. Tener una primera experiencia dental menos dolorosa mediante el uso de una tecnología moderna como el láser sería una estrategia preventiva y terapéutica eficiente. El láser se puede utilizar con éxito para el diagnóstico de afecciones bucales y dentales, el tratamiento de los tejidos duros y blandos y la prevención de afecciones bucales y dentales rápidamente progresivas en los niños<sup>(2)(1)</sup>.

## **4.2. Tipos de láser en Odontopediatría**

En odontología pediátrica se utilizan diferentes láseres. La aplicación del láser en odontología se considera una técnica favorable para los pacientes por sus múltiples ventajas frente a otros métodos actuales. Dado que los láseres existen en diferentes tipos de dispositivos y varias longitudes de onda, pueden usarse en numerosos procedimientos en odontología. La cirugía de tejidos blandos también se puede realizar con anestesia local superficial, disminuyendo el dolor y la inflamación posquirúrgicos, haciendo desaparecer la necesidad de sedantes y tranquilizantes. Los niños son candidatos apropiados para el tratamiento con láser, porque sufren de sesiones repetidas para la eliminación de tejidos duros y cirugías de tejidos blandos, así como dolor y hemorragia.<sup>(15)</sup>

### **4.2.1. Láser de argón**

El láser de argón funciona a una longitud de onda de 457-502 nm. Tiene una serie de aplicaciones de tejidos blandos, incluidas la frenectomía y la gingivectomía. La ventaja más importante del láser de argón es el hecho de que opera a una longitud de onda adecuada para la absorción por la hemoglobina, lo que resulta en una excelente hemostasia<sup>(1)(13)</sup>.

#### **4.2.2. Láser de CO2**

El láser de CO2 es hidrofílico y tiene una absorbencia máxima, aunque su volumen, alto costo y destrucción de tejidos duros es su desventaja, tiene el uso más extendido para los tejidos blandos en medicina y odontología, y los cirujanos orales lo utilizan mucho en herpes y úlceras aftosas. Los láseres de CO2 funcionan a una longitud de onda de 10600 nm. En odontología pediátrica, los láseres de CO2 se utilizan para algunos procedimientos de tejidos blandos, como el tratamiento de ulceraciones orales, frenectomía y procedimientos quirúrgicos de gingivectomía<sup>(1)(12)(16)</sup>.

#### **4.2.3. Familia de láseres de erbio (Er: YAG y Er,Cr: YSGG)**

Los láseres de erbio pueden tener una gran cantidad de aplicaciones para pacientes pediátricos en odontología, ya que pueden usarse para tratar tejidos blandos y duros. Los láseres Er: YAG y Er, Cr: YSGG utilizan longitudes de onda de 2940 y 2980 nm respectivamente<sup>(17)</sup>. El láser de erbio se ha utilizado en una amplia variedad de procedimientos en tejidos duros. Tiene algunos usos en odontopediatría, incluyendo grabado del esmalte, eliminación de lesiones cariosas, preparación de cavidades y tratamiento de la pulpa. No hay necesidad de anestesia local en algunos procedimientos dentales, mientras que en otros es necesaria una pequeña cantidad del agente anestésico, en comparación a la necesaria para las técnicas convencionales.

El láser de erbio es una excelente herramienta quirúrgica en niños, porque promueve la cicatrización rápida de heridas, hay molestias postoperatorias mínimas y cantidades muy pequeñas de se necesitan analgésicos. Estos láseres contribuyen a un adecuado control de la hemorragia durante los procedimientos de tejidos blandos por su efecto sobre la coagulación; además, no son necesarias suturas. Se ha informado que la incomodidad postoperatoria baja, el edema, la formación de cicatrices y la contracción están asociados con el uso de estos láseres. Las propiedades antibacterianas y antiinflamatorias del láser podrían mejorar el pronóstico postoperatorio<sup>(1)(11)(13)(18)</sup>.

#### **4.3.4. Láser de granate de itrio y aluminio (Nd:YAG)**

Emiten una longitud de onda de 1,064  $\mu\text{m}$ . En las primeras aplicaciones, el láser Nd:YAG se limitaba a unas pocas aplicaciones en tejidos blandos y era grande y costoso. Es un láser

quirúrgico muy activo para cortar y coagular los tejidos blandos dentales, ya que la longitud de onda es ampliamente absorbida por el tejido pigmentado. Cuando se usa en modo desenfocado sin contacto, puede penetrar varios milímetros, lo que ayuda en el tratamiento de la homeostasis de las úlceras aftosas o la analgesia pulpar<sup>(13)(19)</sup>.

#### **4.3.5. Láser de Diodo**

El medio activo del láser de diodo es un semiconductor de estado sólido hecho de aluminio, galio, arseniuro y, en ocasiones, indio, que produce longitudes de onda de láser que van desde aproximadamente 810 nm a 980 nm. Todas las longitudes de onda de los diodos son absorbidas principalmente por el pigmento tisular (melanina) y la hemoglobina. Por el contrario, son mal absorbidos por la hidroxiapatita y el agua presente en el esmalte. Los procedimientos específicos incluyen recontorneado gingival estético, alargamiento de corona de tejido blando, exposición de dientes impactados en tejido blando, eliminación de tejido inflamado e hipertrófico, frenectomías y fotoestimulación de lesiones aftosas y herpéticas<sup>(17)</sup>.

### **4.4. Aplicaciones del láser en las principales afecciones en Odontopediatría**

#### **4.4.1. Aplicaciones de tejido duro del láser**

##### **4.4.1.1. Detección de Caries**

La detección precisa de caries ayuda a los médicos a restaurar adecuadamente el diente en menos tiempo y con menos costo. Los estudios han demostrado que la fluorescencia láser (LF) puede mejorar la precisión y la velocidad de la detección clínica de caries. La LF a una longitud de onda de 655 nm (no ablativa con luz roja) se puede utilizar como complemento para descubrir caries oclusales en dientes primarios y permanentes y, debido a su alta confiabilidad, previsibilidad y reproducibilidad, disminuye los errores de diagnóstico<sup>(2)</sup>.

DIAGNOdent es un producto comercial que utiliza tecnología LF. Un estudio in vitro demostró su eficacia superior para revelar caries de dentina oclusal en dientes primarios en comparación con la inspección visual, el sondaje y la radiografía. Algunos estudios previos han informado una precisión igual o mayor de la LF y la radiografía de aleta de mordida para la detección de caries y cavitación de los dientes primarios en áreas proximales. Sin embargo, su desempeño

eficiente depende de la profundidad de la lesión cariosa. Puede detectar con mayor precisión la dentina en comparación con la caries del esmalte y no tiene mucha eficacia para la detección de la caries inicial del esmalte y la desmineralización del diente<sup>(2)(20)</sup>.

Este dispositivo tiene dos puntas, A y B, A para la superficie oclusal y B para la superficie proximal. Este dispositivo está categorizado como láser de clase I en seguridad y no requiere gafas de protección láser. Las puntas y la piedra calibradora se pueden esterilizar en autoclave hasta 135°C, por lo que evita la contaminación de los pacientes<sup>(1)</sup>.

Con la clasificación de los números obtenidos del dispositivo, se determina el grado de deterioro y se adopta un plan de tratamiento basado en la profundidad del deterioro. De 0 a 13, el diente está sin caries, y solo con la limpieza es suficiente. Del 14 al 20 refleja deterioro del esmalte que necesita una limpieza profesional y se debe realizar una terapia con flúor. Del 21 al 29, se correlaciona con la caries profunda del esmalte, en algunos casos, además de la terapia con flúor, se necesitan reparaciones menos invasivas y el control de los factores de riesgo de caries. Los números superiores a 30 corresponden a caries dentinaria que necesita tratamientos restauradores<sup>(1)</sup>.

El uso de esta herramienta en la detección de caries para realizar tratamientos profilácticos para prevenir el desarrollo de caries. También en sesiones de recuerdo, es un dispositivo apropiado para la evaluación de la progresión o prevención de caries. Teniendo en cuenta el temor de los niños a los dentistas y su falta de cooperación, obtener radiografías para diagnosticar lesiones cariosas es muy problemático y, en caso de que el movimiento de la cabeza provoque un cambio de posición de la película, se debe repetir el proceso. Pero el Diagnodent es un dispositivo que no tiene una apariencia aterradora y tiene la capacidad de realizar exámenes repetitivos. Incluso es posible explicarle el dispositivo al niño y dejar que maneje la máquina para que coopere más. Este dispositivo también tiene la capacidad de mostrar caries en etapas tempranas que no se ven en las radiografías. Por lo tanto, es posible rápidamente realizar tratamientos profilácticos para prevenir el desarrollo de caries. También en sesiones de recuerdo, es un dispositivo apropiado para la evaluación de la progresión o prevención de caries<sup>(11)</sup>.



#### **4.4.1.2. Selladores de restauración, fosas y fisuras**

El láser también se puede utilizar para la preparación de la superficie dental antes de la aplicación de selladores de fosas y fisuras. El láser también se puede aplicar para acondicionar, limpiar y desinfectar fosas y fisuras. Por ejemplo, después de asegurar la presencia de caries en fosas y fisuras con base en los valores de LF obtenidos (entre 11-20 a 21-30), el láser de erbio puede usarse para fisurotomía y eliminación de caries. Los valores de LF entre 0 y 10 indican un diente sano; en esta condición, solo se realiza una macrorrugosidad con láser de erbio a longitudes de onda más bajas<sup>(2)</sup>.

#### **4.4.1.3. Preparación de la cavidad**

Los niños pueden sentir miedo de visitar al dentista y sentir dolor cuando la caries se trata con una pieza de mano convencional. Los instrumentos pueden generar ruido y vibraciones, lo que provoca molestias y miedo dental. Se ha demostrado que la incidencia de miedo dental en niños se acerca al 70%. El miedo dental incluye ansiedad, llanto, escape e incluso el rechazo del tratamiento dental, lo que puede resultar en el fracaso del tratamiento. El uso de un láser Er:YAG para eliminar caries y preparar la cavidad puede ser una alternativa eficaz para prevenir el miedo dental de los niños y evitar los efectos adversos asociados<sup>(21)</sup>.

El láser puede cortar selectivamente el esmalte y la dentina infectados con precisión y eficiencia. Además, el láser reduce el sonido desagradable y no produce vibración ni presión durante el proceso de eliminación de caries o preparación de la cavidad; como resultado, la mayoría de los pacientes, especialmente los niños, prefieren el tratamiento con láser. Estudios previos han demostrado que el láser Er:YAG se ha utilizado ampliamente en odontología pediátrica y ha arrojado resultados prometedores. La longitud de onda del láser Er:YAG (2940 nm) coincide con el pico de absorción del agua en el proceso de interacción de esta longitud de onda con los tejidos duros. La energía se convierte en calor, lo que lleva a la formación de vapor de agua, que se expande y produce alta presión dentro del tejido objetivo e induce microexplosiones instantáneas y la eyección de partículas de tejido en un proceso llamado ablación termomecánica<sup>(22)</sup>.

El respeto a los principios de la odontología restauradora mínimamente invasiva ha hecho apropiado el uso del láser Erbium para la remoción del tejido cariado, lo que resulta en la preservación de los tejidos sanos de los dientes. La velocidad de eliminación con el láser Erbium es un poco más lenta en comparación con las turbinas de alta velocidad, pero teniendo en cuenta la falta de necesidad de inyección de anestesia y la eliminación del tiempo de espera del efecto anestésico, es posible ganar algunos tiempos. Además, la familia de láseres Erbium puede disminuir la población bacteriana del tejido objetivo en comparación con los métodos convencionales actuales. La preparación de la cavidad con los métodos actuales provoca dolor, y el ruido y las vibraciones que se producen incomodan al paciente. Este sentimiento incómodo influye en la cooperación de niños y adolescentes. La cantidad de energía necesaria para remover esmalte es de 6w, dentina 4w y tejidos cariados 2w. Al preparar las cavidades proximales, es mejor utilizar una matriz para evitar el grabado de la superficie proximal del diente circundante<sup>(11)</sup>.

En el estudio <sup>(23)</sup>se comparó la eficacia, la eficiencia y el nivel de comodidad del paciente con las técnicas tradicionales, quimiomecánicas y láser en la eliminación de caries en dientes temporales en donde el bajo nivel de dolor y el mayor nivel de comodidad que experimentan los pacientes que se someten a la excavación de caries con irradiación láser pueden atribuirse a varias razones. La velocidad media de vibración durante la preparación de la cavidad con láser alcanza  $166 \pm 28 \mu\text{m}/\text{segundo}$ , a una frecuencia característica de 230 Hz, mientras que el rotor de aire induce una velocidad de vibración casi 400 veces mayor que la irradiación con láser Er:YAG, lo que provoca dolor y malestar en la paciente. El ruido durante el procedimiento es otro factor asociado comúnmente tanto a la perforación convencional como a la irradiación con láser.

El objetivo del estudio<sup>(24)</sup> fue evaluar los cambios morfológicos y evaluar la eficacia en la reducción de los depósitos bacterianos en la dentina primara después de emplear tres tipos diferentes de técnicas de excavación de caries, a saber, eliminación de caries quimiomecánicas (Cari-Care), Er:YAG láser y fresa redonda de carburo de tungsteno. En el primer grupo de Cari-Care observamos que las superficies dentinarias presentaban irregularidades con presencia de depósitos bacterianos, pocas aberturas de los túbulos dentinarios y mínima formación de barrillo dentinario. En el segundo grupo mostró una superficie escamosa e irregular con una apariencia

rugosa sin formación de una capa de barrillo dentinario. Los orificios de los túbulos dentinarios se abrieron sin ningún ensanchamiento, lo que refleja el proceso explosivo de eliminación de la estructura dental. Además, la dentina peritubular sobresalía un poco más de la dentina intertubular circundante. La superficie altamente irregular del piso de la cavidad sin capa de barrillo proporcionará una superficie adecuada para una fuerte unión con los materiales compuestos. En las muestras en las que se excavó la caries con una fresa redonda de carburo de tungsteno, observamos que las superficies de la dentina mostraban depósitos bacterianos, un barrillo dentinario bien formado y túbulos dentinarios ocluidos. Esta característica típica de la estructura de la cavidad perforada, es decir, la capa de barrillo dentinario adherida de manera suelta interfiere con la adhesión, la humectación, la penetración y la dureza de la cavidad preparada. Observamos que la menor cantidad de depósitos bacterianos estaba en la caries excavada con láser Er:YAG. Este hallazgo se debió al efecto bactericida del sistema láser sobre la superficie dentinaria. Tener la posibilidad de ablacionar pequeñas áreas con el láser Er:YAG ayuda a alcanzar uno de los objetivos más importantes de la odontología de mínima intervención (MID), es decir, la máxima preservación del tejido dental.

En el estudio <sup>(25)</sup> fue evaluar los cambios en la superficie dentinaria de la raíz después de la remoción del composite usando un láser Er: YAG de longitud de onda de 2940 nm usando SEM y microscopía de fluorescencia, en 14 premolares extraídos por motivos de ortodoncia. El primer grupo fue irradiado utilizando el láser Er:YAG ,con una longitud de onda de 2940 nm a una potencia de 3,4 W, energía 170 mJ, frecuencia 20 Hz, duración del pulso 300  $\mu$ s, diámetro de la punta 0,8 mm, refrigeración aire/líquido 3 mL/s, tiempo de irradiación: 6 s, a una distancia de 2 mm de la superficie del diente con un movimiento en forma de “S” (técnica de movimiento). En el segundo grupo el material compuesto se eliminó con una fresa de diamante gruesa de alta velocidad utilizando una turbina dental y refrigeración por agua. El material compuesto restante se eliminó con una fresa fina de diamante de baja velocidad utilizando un micromotor y refrigeración por agua. La aplicación del láser Er:YAG mostró la superficie inferior regular de la cavidad sin residuos compuestos ni capa de barrillo. Por el contrario, el uso de fresas dentales para la eliminación de material compuesto mostró una disposición inestable de las fibras con una capa de barrillo y material compuesto residual en el fondo de la cavidad. Además, la preparación con el uso de la fresa dental dio como resultado la formación de una superficie de cavidad irregular con los residuos de composite.

<sup>(26)</sup>se investigaron los efectos del tratamiento convencional y el pretratamiento con láser Er:YAG en la estructura de la dentina de los dientes primarios y la resistencia de unión al cizallamiento (SBS) al compuesto de resina. Se realizó en molares retenidos recién extraídos. El pretratamiento con láser Er:YAG cambió notablemente la morfología de la superficie de la dentina. La aplicación de parámetros específicos previos al tratamiento, como el nivel de energía (50–200 mJ) y la frecuencia (5–20 Hz), abrió claramente los túbulos dentinarios e indujo la protrusión de la dentina intertubular y peritubular. Las imágenes SEM mostraron que el uso del láser Er:YAG para la preparación de la dentina da como resultado una superficie con una morfología significativamente diferente en comparación con la que se logra con los dispositivos portátiles de turbina de aire convencionales. El láser Er:YAG creó un patrón morfológico microrretentivo e irregular de la superficie con túbulos dentinarios abiertos y sin capa de barrillo dentinario.

#### **4.4.1.4. Pulpotomía**

La pérdida temprana de los dientes primarios debido a caries e infecciones tiene una fuerte influencia en el crecimiento esquelético y el desarrollo de los dientes, la función oral del niño, la estética e incluso la fonética; por lo tanto, la preservación de la dentición natural es importante. La terapia más común para la infección pulpar reversible en los molares primarios es la pulpotomía, que permite que los dientes permanezcan en la cavidad oral hasta que llegue el momento de la exfoliación. La terapia de pulpotomía tiene como objetivo mantener un diente cariado mediante la eliminación de la porción coronal de la pulpa infectada, mientras se preserva el tejido pulpar radicular no infectado<sup>(27)</sup>.

Durante las últimas décadas, el formocresol ha sido el apósito pulpar más común para pulpotomías de molares primarios. Este material incluso se consideró técnica estándar de oro con una tasa de éxito clínico del 70-97%. Sin embargo, varios estudios han demostrado que el formocresol tiene efectos adversos, como la citotoxicidad, la potencial carcinogenicidad y mutagenicidad, la sensibilización inmunitaria y la amplia distribución tisular más allá del ápice que puede afectar a los sucesores permanentes <sup>(28)</sup>.

En el procedimiento de pulpotomía convencional, la pulpa coronal se amputa con una fresa redonda en una pieza de mano de baja velocidad o con una cuchara excavadora afilada. Después de lograr la hemostasia, la pulpa se irradia en los orificios del canal con la potencia óptima del láser para lograr la coagulación del tejido pulpar, mientras que en el caso de LLLT para promover la cicatrización (sin coagulación con láser). Basak<sup>(29)</sup> en un estudio comparativo entre el láser de diodo, formocresol y sulfato férrico en pulpotomías de molares primarios cariados, la amputación de la pulpa coronal se logró con fresas redondas pequeñas y medianas de baja velocidad bajo analgesia local, el sitio de la amputación se limpió con una cuchara excavadora estéril y la hemorragia inicial se controló utilizando una bolita de algodón estéril seca aplicada con presión. En el grupo del láser de diodo transmitió un haz a una longitud de onda de 810 nm. La punta de la fibra DL se mantuvo a 1–2 mm de tocar el tejido. La pulpa en los orificios del canal se expuso con parámetros de una frecuencia de 30 Hz y una energía de 50 mJ, con una potencia de 1,5 W durante 10 segundos con modo de operación de refrigeración por aire sin agua. La pulpotomía DL ofrece altas tasas de éxito clínico; sin embargo, considerando la baja tasa de éxito radiográfico, es posible que no reemplace las pulpotomías FC y FS tradicionales en molares primarios. Sin embargo, hay un número limitado de estudios de investigación in vivo sobre pulpotomía asistida por láser con el uso de diferentes tipos de láser en diferentes entornos clínicos y recopilados durante diferentes períodos de seguimiento. Por lo tanto, se requieren estudios adicionales con un tamaño de muestra más grande y resultados a más largo plazo antes de poder hacer recomendaciones definitivas.

#### **4.4.1.5. Endodoncia pediátrica**

La terapia fotodinámica (TFD) está aumentando rápidamente, y varios estudios han demostrado que las bacterias orales son susceptibles a la TFD. La TFD se ha utilizado recientemente para erradicar microorganismos de los sistemas de conductos radiculares, lo que sugiere que podría ser útil como terapia complementaria a las técnicas actuales de desinfección endodóntica. La inactivación fotodinámica de microorganismos mediante la aplicación tópica de fotosensibilizadores y luz restringe la acción de las especies de oxígeno altamente reactivas y neutraliza los efectos sistémicos sobre la flora bacteriana no patógena. Además, a diferencia de los antibióticos, que tienen objetivos microbianos únicos, el oxígeno reactivo generado a partir de una reacción fotodinámica tiene características multifuncionales y puede dañar varias

estructuras celulares, disminuyendo así el posible desarrollo de bacterias resistentes a la TFD<sup>(30)(31)(32)</sup>.

Un tema central del tratamiento de endodoncia convencional es la profundidad de penetración alcanzada por los procedimientos de desinfección. Las bacterias colonizan los túbulos dentinarios hasta 1000  $\mu\text{m}$ , mientras que las soluciones de lavado convencionales penetran solo unos 100  $\mu\text{m}$  debido a su tensión superficial. En los últimos años se han introducido diferentes longitudes de onda de láser en el tratamiento de endodoncia. La luz láser del infrarrojo cercano llega a las capas de dentina a una profundidad  $>1000 \mu\text{m}$ <sup>(33)</sup>. Incluso este grupo especial de láseres muestra una eficacia muy diferente en la eliminación de bacterias en los conductos radiculares. La terapia fotodinámica antimicrobiana (PAT) es un enfoque muy prometedor para desinfectar la dentina ya que, en presencia del oxígeno que se encuentra en las células, el fotosensibilizador activado por la luz puede reaccionar con las moléculas mediante la transferencia de electrones o hidrógeno, lo que lleva a la liberación de producción de radicales (reacción de tipo I) o por transferencia de energía al oxígeno (reacción de tipo II), lo que conduce a la producción de oxígeno singulete. Ambos caminos pueden conducir a la muerte celular, en este caso microbiana. Una ventaja de la PAT es que la resistencia de los microorganismos a ella parece improbable, ya que, en las células microbianas, el oxígeno singulete y los radicales libres interactúan con varias estructuras celulares y vías metabólicas. El PAT también es efectivo contra bacterias resistentes a los antibióticos y sensibles a los antibióticos, y la fotosensibilización repetida no ha llevado a la selección de cepas resistentes<sup>(34)</sup>.

Patricia et al <sup>(30)</sup> en una presentación de caso clínico en paciente de 4 años, donde realizó una terapia de endodoncia combinada, utilizando métodos convencionales para la higienización de los conductos radiculares a través de la preparación mecánica y química y PAT asociado, en un intento de eliminar la mayor cantidad posible de bacterias del conducto radicular, iniciando el proceso de adecuación del medio bucal con el tratamiento endodóntico, Inmediatamente después del tratamiento convencional, se realizó PAT usando azul de metileno 50  $\mu\text{g}/\text{mL}$  como fotosensibilizador durante 5 minutos como tiempo de preirradiación y luego se entregó este láser rojo usando una fibra óptica con 40  $\text{J}/\text{cm}^2$  de fluencia, teniendo como resultado la eliminación de microorganismo en su totalidad.

<sup>(35)</sup>Otro autor realizó un estudio para evaluar la eficacia bactericida de la irradiación con láser de diodo de 810 nm y la combinación de la irradiación con láser de diodo con NaOCl al 5,25 % en dientes primarios mediante microscopía electrónica de barrido (SEM), microscopía láser (CLM) y conteo de unidades formadoras de colonias (UFC). Se incluyeron incisivos primarios mandibulares humanos retenidos sin reabsorción del foramen apical que habían sido extraídos. Los conductos radiculares se prepararon con la técnica de corona hacia abajo y limas K de acero inoxidable hasta el tamaño 30. Se inoculó *Enterococcus faecalis*. En el grupo de láser de diodo, las muestras se secaron e irradiaron con el láser de diodo a una potencia de salida de 2,0 W durante 5 s y una longitud de onda de 810 nm en modo continuo. Se insertó una fibra óptica de 200 µm de diámetro en el conducto radicular 1 mm por debajo de la longitud de trabajo. La irradiación se repitió cuatro veces a intervalos de 10 s. En el grupo de diodo-NaOCl, el procedimiento de irradiación fue el mismo que en el grupo de láser de diodo y se repitió cuatro veces. Durante cada irradiación, los canales se irrigaron con 1,25 ml de NaOCl al 5,25 %. Todas las muestras se enjuagaron con 2 ml de solución salina estéril para eliminar las bacterias restantes y NaOCl. Los resultados de la evaluación bacteriológica mostraron que el grupo de diodo-NaOCl demostró la menor cantidad de bacterias, seguido por el grupo de diodo láser y el grupo positivo. En el grupo diodo-NaOCl, hubo una reducción de al menos 99,7% en *E. faecalis* en la superficie del conducto radicular. La combinación de un láser de diodo y NaOCl podría ser un protocolo ideal para mejorar la tasa de éxito de la terapia y reducir los impactos negativos en los niños, y puede brindar una guía útil para la aplicación clínica de la desinfección primaria del conducto radicular.

Por otra parte, el estudio <sup>(36)</sup>se realizó con el objetivo de evaluar el efecto de los cambios térmicos causados por el láser durante la pulpectomía de los dientes anteriores temporales, se llevó a cabo en 115 dientes anteriores primarios, severamente cariados. Las coronas de los dientes se cortaron con una fresa de fisura de diamante de manera que la longitud restante de la raíz fuera de 10 mm. Luego, las raíces se limpiaron y moldearon a una longitud de trabajo de 9 mm utilizando una lima K hasta el número 50. Durante la limpieza y el moldeado, los canales se enjuagaron con hipoclorito de sodio al 5,25 %. Se utilizó un termómetro digital con precisión de 0.1°C y rango de 30 a 550°C. Las muestras fueron irradiadas con láser Er:YAG a una longitud de onda de 2940 nm. La irradiación con láser se inició desde el tercio apical a 1 mm del ápice radiográfico ya 9 mm del punto final de la preparación. En el primer grupo, se irradió un láser

de 1 W de potencia, 100 mJ de energía, 10 Hz de frecuencia y densidad de energía de 70,77 J/cm<sup>2</sup> en modo de pulso corto (250 ms) durante 20 segundos (dos ciclos de 10 segundos con una duración de 2 segundos). intervalo de tiempo). En el segundo grupo, láser con potencia de 1,5 W, energía de 150 mJ, frecuencia de 10 Hz y densidad de energía de 106,15 J/cm<sup>2</sup> en modo de pulso corto (250 ms) se irradió durante 20 segundos (dos ciclos de 10 segundos con un intervalo de tiempo de 2 segundos). La aplicación del láser Er:YAG provocó un aumento de la temperatura. La cantidad de cambio térmico causado por el láser Er:YAG fue inferior a 7 °C. El tejido periodontal tolera como máximo un aumento de temperatura de 7°C. Dado que el aumento de temperatura no superó los 7 °C en nuestro estudio, parece que el láser Er:YAG es adecuado para su uso en odontología pediátrica incluso en ausencia de sistemas de refrigeración.

#### **4.4.2. Aplicaciones del láser en tejidos blandos**

##### **4.4.2.1. Frenectomía maxilar y mandibular**

El frenillo labial es un pliegue de tejido fibromucoso que une los labios y las mejillas a la mucosa alveolar y/o la encía y al periostio subyacente del hueso maxilar y mandibular. Está hecho de tejido conectivo y fibras elásticas y de colágeno; también pueden estar presentes fibras musculares que se originan en el músculo orbicular y tejido graso. Placek <sup>(37)</sup> en 1974 clasificó las diferentes formas de frenillo según el lugar de implantación, distinguiendo (a) frenillo de inserción mucosa cuando el frenillo se inserta en la mucosa; (b) frenillo de inserción gingival, cuando se inserta en la encía adherente; (c) frenillo de inserción papilar, cuando se inserta en la papila palatina; y (d) frenillo de inserción papilar penetrante, cuando las fibras del frenillo pasan a través de la papila interincisiva y se insertan en la encía adherente palatina.

La anquiloglosia, comúnmente conocida como lengua atada, es el trastorno más común de la morfología de la lengua que se caracteriza por un frenillo de la lengua mal adherido (demasiado corto o engrosado). El frenillo lingual está formado por la elevación dinámica de un pliegue en la línea media del suelo de la fascia de la boca. La anquiloglosia puede afectar la lactancia (dolor en los pezones, poco aumento de peso del bebé y destete temprano), el habla, la deglución, la respiración, el sueño y la higiene bucal. Además, puede causar disfunción oral, problemas sociales relacionados con la alteración de la función del lenguaje e incluso problemas posturales.



Según la clasificación de Kotlow , existen cuatro clases que identifican la anquiloglosia, según la distancia de inserción del frenillo lingual en la punta de la lengua: clase I (anquiloglosia leve, 12-16 mm); clase II (anquiloglosia moderada, 8-11 mm); clase III (anquiloglosia severa, 3-7 mm); y clase IV (anquiloglosia completa, <3 mm)<sup>(38)</sup>.

Si bien es posible que se requiera tratamiento si se observan estos síntomas, a menudo es difícil debido a los problemas para obtener la comprensión y la cooperación del paciente, ya que en su mayoría son bebés o niños en edad escolar temprana. Además, los pacientes pediátricos podrían incluso estar sujetos a un trauma psicológico por la experiencia de angustia del trato estresante del dentista; por lo tanto, se necesita un método de tratamiento simple que ofrezca efectos confiables<sup>(16)</sup>.

Los láseres que actualmente se utilizan en cirugía oral son: láser de diodo (810-930 nm); láser de granate de itrio y aluminio dopado con neodimio, o Nd:YAG (1064 nm); láseres de la familia de erbio (2780-2940 nm), que incluye el láser de granate de itrio y aluminio dopado con erbio, o Er:YAG; el láser de erbio, cromo, itrio, escandio, galio-granate, o Er,Cr:YSGG; y un láser de dióxido de carbono, o CO<sub>2</sub> (10 600 nm). Sin embargo, la selección de la longitud de onda del láser debe basarse en la afinidad óptica por la hemoglobina y el agua<sup>(38)</sup>.

Sileno et al <sup>(39)</sup> en una comparación clínica de la frenectomía en forma de V asistida por láser de diodo y el método quirúrgico convencional como tratamiento de la anquiloglosia, en el grupo B de láser de diodo se realizó utilizando un láser de diodo con longitud de onda igual a 980 nm, frecuencia de 330 mJ × 50 Hz, potencia promedio de 1,2 watts e intervalo de pulso de 1 ms en contacto directo con el tejidos a tratar. Se comenzó a cortar el frenillo en el área de inserción más cercana a la punta de la lengua y procedió distalmente al piso bucal, paralelo al eje longitudinal de la lengua. El corte debía realizarse tanto en el lado derecho como en el izquierdo, idealmente trazando una forma de “V” invertida. En el grupo A se utilizó un bisturí con hoja n15c para realizar la sección del frenillo y suturas. El método quirúrgico convencional puede presentar múltiples complicaciones dependiendo o no del paciente, como sangrado excesivo, tiempos de cicatrización prolongados, malestar excesivo del paciente, aparición de queloides y otros, según los resultados, el láser de diodo presenta una serie de ventajas sobre la técnica quirúrgica convencional. Los resultados sugieren que la frenectomía láser podría considerarse

como una opción válida al método quirúrgico convencional, particularmente en pacientes con problemas que les impiden someterse a intervenciones de mayor duración y pacientes que son particularmente sensibles al dolor.

En el estudio<sup>(40)</sup> treinta sujetos de 7 a 14 años, que tenían inserciones de frenillos labiales de tipo gingival o papilar y requerían frenectomía fueron evaluados. Las cirugías se realizaron utilizando un láser de diodo de 810 nm de longitud de onda a una potencia de 0,8 W, en modo continuo. La punta de la fibra láser se utilizó en modo de contacto y se movió desde la base hasta el vértice del frenillo, extirpándolo. Cualquier fibra restante sobre el periostio se eliminó pasando suavemente la punta del láser. La mayoría de los pacientes (70%, 21 de 30 pacientes) solo requirieron anestesia tópica para realizar la frenectomía con láser de diodo. Los 30 casos (100%) no tuvieron sangrado postoperatorio. Resultados muestran un 93,34% de pacientes con comportamiento definitivamente positivo y un 6,66% de pacientes con comportamiento negativo. Nuestros datos indicaron que el 83,3% de los pacientes tenían un grado 0 de dolor postoperatorio el primer día, y todos los pacientes tenían un grado 0 de dolor postoperatorio a partir del tercer día. Hubo 5 (16,67%) pacientes que necesitaron analgésicos el primer día. Además, al tercer y séptimo día ningún paciente refirió haber utilizado algún analgésico. El Láser de Diodo en frenectomía para niños reduce el requerimiento de anestesia local y aumenta el comportamiento positivo de los niños durante los procedimientos. La cicatrización postoperatoria es en su mayoría sin incidentes.

La revisión bibliográfica<sup>(41)</sup> señala que los estudios que comparan las técnicas quirúrgicas tradicionales con la cirugía con láser de diodo destacan la superioridad de la técnica de cirugía con láser en términos de hemostasia, tiempo quirúrgico, dolor, edema, inflamación posquirúrgica y tiempo de cicatrización de heridas. Se compararon el abordaje quirúrgico convencional con un procedimiento de frenectomía que utiliza dos pulsos sucesivos de los láseres Er: YAG y Nd: YAG. Los autores demuestran que la técnica de cirugía láser es más cómoda y menos dolorosa para el paciente tanto en el intraoperatorio como en el postoperatorio, y se reduce el tiempo de sillón ya que no es necesario suturar y luego retirar la sutura, por lo que aumenta la cooperación del paciente. El paciente ni siquiera necesita tomar terapia con antibióticos debido a la capacidad de la irradiación láser para esterilizar y hemostasia en el área. Por otro lado, la técnica quirúrgica convencional puede resultar en tiempos de cicatrización más

prolongados si el paciente no observa una higiene oral estricta, lo que lleva a la acumulación de placa en las suturas.

En el caso clínico <sup>(42)</sup> paciente varón sano, que consulta por dificultad en el habla desde la infancia. El examen intraoral reveló anquiloglosia parcial y fue clasificado como clase II según la clasificación de Kotlow. Se usó un láser de diodo (810 nm), la punta se inició disparándola en un trozo de corcho a 2 W en modo continuo. Una punta iniciada de 200 µm se utilizó con una potencia promedio de 2 W en modo continuo. El láser de diodo se aplicó en un modo de contacto con haz enfocado para la escisión del tejido. La punta del láser se movió desde el vértice del frenillo hasta la base en un movimiento de cepillado cortando el frenillo. No se realizó sutura, y al paciente se le prescribieron antibióticos, analgésicos y enjuagues con solución salina tibia para facilitar una curación más rápida. El seguimiento a la semana 1 mostró una curación sin incidentes en progreso con la formación de una "costra blanda blanca", y curación completa a las 3 y 6 semanas con aumento en la movilidad de la lengua de  $\geq 16$  mm de distancia entre la inserción del frenillo lingual y la punta de la lengua después de la cirugía con láser. La articulación del habla mejoró notablemente después de la terapia del habla.

#### **4.4.2.2. Mucocele**

Un mucocele se considera la enfermedad de las glándulas salivales menores más común y una de las lesiones orales biopsiadas más comunes en pacientes pediátricos. Afecta a ambos sexos, con una incidencia máxima entre niños y adultos jóvenes. Es causada por la acumulación de moco que se derrama desde las glándulas salivales y sus conductos hacia el tejido subepitelial de la cavidad oral. Clínicamente, aparece como una hinchazón redonda, bien delimitada e indolora que varía de un azul profundo a un color similar al de la mucosa. Los mucoceles suelen ser asintomáticos, aunque en algunos pacientes pueden causar molestias e interferir con el habla, la masticación y la deglución. El labio inferior es el sitio más común para un mucocele seguido por la mucosa de la mejilla y el piso de la boca<sup>(3)</sup>.

Según la etiología, los mucoceles se clasifican como mucoceles de retención y extravasación. Los mucoceles de extravasación se consideran pseudoquistes sin revestimiento epitelial y son causados por un traumatismo en el conducto excretor de la glándula salival menor, seguido de un éxtasis del conducto que causa extravasación y acumulación de saliva en el tejido conectivo

circundante. Los mucocelos de extravasación generalmente se encuentran en el labio inferior de los pacientes más jóvenes y representan más del 80 % de todos los mucocelos. Por el contrario, los mucocelos de retención son verdaderos quistes con revestimiento epitelial de células cúbicas o escamosas. Son menos frecuentes y están causados por una obstrucción ductal que interfiere con el flujo salival normal y provoca inflamación de la mucosa y dilatación ductal<sup>(43)</sup>.

La presencia de mucocelos pediátricos en lactantes es un motivo frecuente de preocupación y aprensión para los padres. Además de un diagnóstico preciso y oportuno, también es fundamental la aplicación de una modalidad de tratamiento que contrarreste eficazmente las limitaciones que plantea la odontología en niños. El tratamiento odontológico en pacientes pediátricos, debido a su ansiedad y miedos, representa un desafío para los profesionales clínicos. Además, las limitaciones en la realización de acciones terapéuticas pueden conducir a la anestesia general en lugar de las locales, especialmente a edades más tempranas, lo que aumenta aún más la preocupación por las complicaciones causadas por la anestesia general.

Bagher et al <sup>(3)</sup>en su artículo menciona 3 casos clínicos de incisión de mucocelos con láser de diodo con una longitud de onda de 980 nm en modo continuo a una potencia de 1,8 Watts, donde uso aplicación de gel anestésico tópico de benzocaína al 20% durante 2 minutos seguido de una infiltración en la periferia de la lesión con lidocaína al 2% con epinefrina 1:100.00. Siguiendo las instrucciones del fabricante, la punta de la fibra se movió a través de un trozo de papel articulado con la unidad configurada en un W para lograr que la fibra se iniciara y se convirtiera en un útil dispositivo de contacto térmico de punta caliente a 600 °C El paciente, dentista pediátrico operativo, y el asistente usaron gafas de seguridad específicas para láser durante el procedimiento. El láser de diodo no permitió el sangrado durante ni después del procedimiento en ninguno de los casos y no se realizaron suturas. No se prescribieron antibióticos ni analgésicos antiinflamatorios. En el seguimiento de un mes, el examen reveló cicatrices mínimas o nulas y ninguna recurrencia en todos los casos; todos los pacientes informaron molestias y dolor posoperatorios mínimos y ninguno de ellos requirió analgésicos posoperatorios.

En este estudio <sup>(43)</sup>se evaluó la eficacia de las familias de láseres de diodo, CO<sub>2</sub>y YAG. Del total de artículos incluidos, 10 estudios utilizaron láseres de diodo de varias longitudes de onda. Además, la mayoría de los estudios informaron una cicatrización posoperatoria adecuada con

cicatrices mínimas o nulas, sin molestias ni dolor posoperatorios, ni ninguna otra complicación, y recurrencia en las lesiones tratadas. Además, también se logró menos tiempo de procedimiento, buena visualización del sitio quirúrgico y hemostasia. Los resultados de los estudios revisados indican que los láseres han demostrado ser una modalidad de tratamiento segura y eficaz para la eliminación del mucocele oral. Es bien aceptado por pacientes jóvenes porque es indoloro y tiene mínimas o nulas complicaciones postoperatorias. Por lo tanto, debe considerarse como la primera opción o una mejor alternativa a la escisión quirúrgica, especialmente en pacientes pediátricos.

En el caso clínico <sup>(9)</sup> niño de 9 años de edad se presentó con la queja principal de hinchazón recurrente en el labio inferior durante el último año. La historia reveló que el niño tenía el hábito de morderse los labios. El tamaño de la hinchazón a menudo cambia mientras se come. No se asoció con dolor. Se realizó el diagnóstico de mucocele y se planificó la escisión con láser. Los parámetros del láser de Er,Cr: YSGG se ajustaron de acuerdo con los requisitos de los tejidos blandos, potencia de 1,5 W, frecuencia de 20 Hz y aire: agua de 60:40 durante 10 segundos cada vez, seguimiento después de una semana hubo una excelente cicatrización, seguimiento en 6 meses donde muestra una mucosa normal sin recurrencia.

#### **4.4.2.3. Herpes labial y Úlcera aftosas**

El herpes es una infección viral causada por el virus del herpes simple (VHS-1). Generalmente se presenta como una lesión primaria, con períodos de latencia y tendencia a la recidiva. Las manifestaciones pueden variar desde un período leve de fiebre hasta una pérdida total del apetito como respuesta a las úlceras que aparecen después de que revientan vesículas o ampollas. La incidencia de infecciones primarias aumenta después de los 6 meses de edad, cuando desaparecen los anticuerpos contra el HSV adquiridos de la madre, y alcanza un pico entre los 2 y 3 años. No obstante, pueden aparecer nuevos casos en niños mayores, adolescentes y adultos previamente no infectados. Después de la resolución de las lesiones, el virus se mueve a través de las terminaciones nerviosas y establece un estado latente en los ganglios sensoriales, más comúnmente en el ganglio del trigémino. Durante la latencia, el virus no tiene impacto en las células infectadas y puede reactivarse varias veces durante la vida del huésped. La reactivación

del virus puede ser desencadenada por estímulos internos o externos, como estrés, inmunosupresión, fiebre, menstruación y exposición solar, entre otros<sup>(4)</sup>.

El tratamiento convencional se basa en compuestos antivirales como aciclovir, valaciclovir y Famciclovir. Estos medicamentos brindan un alivio sintomático a las lesiones, pero no curan la infección latente. Además, los medicamentos antivirales solo mostraron una reducción limitada en el tiempo de curación de las lesiones y no tienen ningún efecto sobre la frecuencia de las recurrencias. Otras limitaciones de estos medicamentos incluyen su vida media relativamente corta, el uso tópico frecuente, el riesgo de nefrotoxicidad en la administración sistémica y la aparición de cepas de HSV resistentes a los medicamentos. El uso de la terapia con láser de bajo nivel, también conocida como fototerapia con láser, se ha sugerido como una modalidad de tratamiento alternativa para el manejo y la prevención. El principio de LLLT se basa en sus efectos analgésicos, antiinflamatorios, antiinfecciosos y bioestimulantes; estimula la proliferación de fibroblastos, la regeneración de tejidos, la respuesta inmunitaria y la neovascularización<sup>(10)</sup>.

LLLT estimula las funciones de los orgánulos celulares (mitocondrias, lisosomas, ribosomas) y mejora significativamente la resistencia celular a los patógenos, incluidos los virus. En presencia de alta resistencia celular, incluso cuando penetra la membrana celular, el herpesvirus no puede reprogramar las funciones de las células del orgánulo y hacer que la célula trabaje por sí misma; como resultado, se inhibe su virulencia y el proceso se vuelve abortivo. Con respecto a los aspectos de prevención y tratamiento, las propiedades inmunomoduladoras de LLLT, lo que resulta en una disminución de la sensibilización, reacciones alérgicas e inmunodeficiencias, son de valor esencial. Además, LLLT demuestra efectos tanto locales (tejidos) como generales (promoción de la salud), lo cual es muy importante en casos complicados, asociados con los trastornos de los sistemas reguladores y la patología de los órganos internos<sup>(15)(44)</sup>.

Estudios como <sup>(4)</sup> presenta una paciente de 7 años para tratamiento dental quejándose de dificultad para masticar, dolor intenso en el lado izquierdo del labio inferior, falta de apetito, indisposición y dificultad para dormir por la noche. Durante el examen físico se observó leve tumefacción glandular submandibular en el lado izquierdo, con sintomatología levemente

dolorosa. También había una gran zona con ampollas, que se extendía desde el borde bermellón hasta la parte inferior del labio. El tratamiento propuesto e implementado fue una serie de tres irradiaciones de un láser de bajo nivel. Se empleó un láser de diodo infrarrojo a una longitud de onda de 780 nm (70 mW) durante 1 minuto y 20 segundos (80 segundos) en cuatro puntos de las llagas del herpes (dosis total<sup>por</sup>sesión = 20 J/cm<sup>2</sup>). En la segunda sesión de irradiación, el paciente ya no presentaba sintomatología dolorosa, ni prurito, ni limitación funcional. En la tercera y última irradiación, casi todas las ampollas estaban en fase de costra, y el caso permanecía asintomático. Diez días después de la primera aplicación, la paciente volvió para control y no se observó nueva activación del virus.

En el caso clínico<sup>(45)</sup> dos casos de lesiones recurrentes por VHS-1 en fase macular y vesicular. Se consideró un tiempo de preirradiación en ambos caso de cinco minutos y se realizó un punto de irradiación sobre la lesión utilizando un láser de longitud de onda de 660 nm (AlGaInP) con los parámetros: 100 mW, 120 J/ cm<sup>2</sup>; 4,8 J/punto; tiempo de irradiación: 2 min/punto . En el caso #1, la TFD acertó la fase de vesículas infecciosas. El tratamiento aPDT, una vez que el dentista lo ejecuta con precaución, es un tratamiento seguro, una vez que no hay aerosol presente, por lo que no hay posibilidad de propagar la infección. En el caso n. 2, se realizó aPDT en la fase macular. En este caso, la asociación de aciclovir crema y aPDT inhibió la evolución de la infección.

La úlcera aftosa (UA), también conocida como estomatitis aftosa recurrente (RAS), es una lesión dolorosa, benigna e inflamatoria de la mucosa oral. Entre los tres tipos; la más pequeña es la úlcera herpetiforme, y la más prevalente es la úlcera aftosa menor o de Mikulicz, que parece una lesión alargada con una base crateriforme y está rodeada por una seudomembrana blanco grisácea. La tercera forma es rara en comparación con las otras dos y se denomina aftosa mayor o úlcera de Sutton. La experiencia de la úlcera aftosa es dolorosa y puede afectar la capacidad de un individuo para realizar actividades diarias como comer y hablar. Los RAS se localizan generalmente en mucosa no queratinizada, en partes laterales y ventrales de la lengua, caras internas de los labios, mejillas, piso de la boca y orofaringe<sup>(46)(47)(48)</sup>.

Más recientemente, los láseres se han utilizado en el tratamiento de las úlceras aftosas. Los informes también compararon y contrastaron diferentes tipos de láseres. Entre ellos, se considera que la terapia con láser de bajo nivel produce analgesia, estimula el proceso de curación y reduce el período de curación. Se informa que es relativamente seguro sin complicaciones clínicas debido a la baja producción de energía, y los pacientes tratados con terapia con láser de bajo nivel pudieron comer, beber y cepillarse los dientes normalmente después de 3 días de tratamiento<sup>(48)</sup>.

En el estudio <sup>(49)</sup> un niño de 3 años presentó dolor, dificultad para comer y una úlcera en el labio. El examen clínico reveló una gran úlcera traumática en el labio inferior izquierdo, con una placa blanquecina. Se aplicó láser infrarrojo de diodo, realizadas en modo continuo, a una longitud de onda de 808 nm, potencia de 100 mW y densidad de energía de 105 J/ cm<sup>2</sup> durante 5 segundos con precisión alrededor de toda la extensión de la lesión, con la fibra perpendicular al tejido bajo presión. Como complemento al tratamiento, se prescribió gluconato de clorhexidina al 0,12% para la higiene de la zona ulcerada. Después de 1 semana, el cuidador del paciente informó una mejora significativa en la condición y no se necesitaban analgésicos porque el niño podía comer normalmente. A los 30 días el niño acude a la cita de mantenimiento y no presenta signos de ulceración del labio inferior. El paciente continuó con el tratamiento odontológico habitual previsto.

El objetivo de este estudio<sup>(46)</sup> comparar la terapia con láser de bajo nivel con medicamentos tópicos para tratar las úlceras aftosas. Los resultados generales mostraron que los pacientes que informaron menos dolor y menos lesiones de úlceras aftosas estaban más en el grupo de terapia con láser que en el grupo de medicación tópica, al final de un período de seguimiento específico en cada uno de los estudios incluidos. Esto sugiere que la terapia con láser fue eficaz para reducir el dolor y el tamaño de las lesiones, en comparación con los medicamentos tópicos. En general, el período de seguimiento fue de hasta 7 días.



## 4.5. DISCUSION

En la revisión de la literatura de los diferentes artículos científicos se encontró información notable acerca de los tipos de láser y su aplicación en la odontopediatría es así que, Prathima et al.<sup>(8)</sup> señala que la odontología pediátrica asistida por el láser es un método alternativo y complementario para proporcionar procedimientos dentales de tejidos blandos y duros para niños, adolescentes y niños con necesidades especiales de atención médica, concordando con <sup>(2)</sup> quienes señalan que esta tecnología puede ser una alternativa adecuada para muchos procedimientos convencionales en odontopediatría, debido a que el paciente puede mostrarse más cooperativo al ver un tratamiento menos invasivo, esperando al mismo tiempo mayor satisfacción por parte del paciente y una mejor calidad en el servicio.

Según los autores<sup>(21)(22)</sup> el láser reduce el sonido desagradable y no produce vibración ni presión durante el proceso de eliminación de caries o preparación de la cavidad a comparación de la turbina, por lo que la mayoría de los pacientes, prefieren el tratamiento con láser, inclusive porque el dolor producido por el láser es menor en comparación con el método convencional. Además <sup>(1)</sup>, esta nueva tecnología genera menos estrés, predispone a los profesionales hacer un trabajo en mejores condiciones, apoyo al paciente y aceptación del tratamiento terapéutico.

Sileno et al. <sup>(39)</sup> indica que los láseres de diodo de última generación han demostrado una excelencia en los resultados obtenidos superiores a los modelos anteriores de CO<sub>2</sub>, neodimio y erbio, la interacción que tiene este dispositivo de diodo con los tejidos blandos ha demostrado ser ideal para su uso en cirugía bucal; tanto que, según varios estudios, podría sustituir con éxito a las técnicas quirúrgicas tradicionales. Inchingolo et al.<sup>(41)</sup> señalan que el láser de diodo se ha vuelto muy popular en la práctica dental debido a su pequeño tamaño, bajo costo y fácil aplicación para cirugía menor de tejidos blandos, por sus propiedades de incisión de tejido directa y sus beneficios de coagulación y posquirúrgicos, los láseres de la familia erbium son una excepción debido a que ofrecen solo un poco de hemostasia en tejidos blandos.

Según Bahrololoomi et al.<sup>(36)</sup> la aplicación del láser Er:YAG en pulpectomías provocó un aumento de temperatura inferior a 7 °C. El tejido periodontal soporta como máximo un aumento de temperatura de 7°C. Dado que el aumento de temperatura no superó los 7 °C en el estudio realizado, el láser Er:YAG es adecuado para su uso en odontología pediátrica incluso en

ausencia de sistemas de refrigeración. Dai et al <sup>(35)</sup> señalan la combinación de un láser de diodo y NaOCl podría ser un protocolo ideal para mejorar la tasa de éxito de la terapia y reducir los impactos negativos en los niños, y brindaría una guía útil para la aplicación clínica de la desinfección primaria del conducto radicular. Concordando con <sup>(50)</sup> mostraron que la combinación de láser con irrigantes antimicrobianos puede proporcionar un efecto sinérgico y se consideraría como una alternativa a los métodos de desinfección convencionales para infecciones persistentes.

Komori et al.<sup>(16)</sup> menciona que la frenectomía realizada con láser de CO<sub>2</sub> en pacientes pediátricos es un método de tratamiento útil, sencillo, seguro y con buenos resultados postoperatorios y no se necesita de suturas. No obstante Viet et al.<sup>(40)</sup> el láser de diodo en frenectomía para niños reduce el requerimiento de anestesia local y aumenta el comportamiento positivo de los pacientes durante los procedimientos. El operador no tiene que usar bisturí ni suturas lo que ayuda significativamente a eliminar el dolor y el trauma mental durante el tratamiento clínico. La cicatrización postoperatoria es en su mayoría se presenta sin incidentes y también es conveniente para los odontólogos ya que se mantiene un campo libre de sangre.

Según Stona et al. <sup>(4)</sup> menciona que la terapia con láser de bajo nivel tiene muchos efectos fisiológicos, como propiedades antiinflamatorias y analgésicas y estimulación de la cicatrización de heridas, es una alternativa importante para el tratamiento del herpes simple labial recurrente en odontopediatría. Puede aliviar los síntomas dolorosos y acelerar el proceso de curación. Además Moskvín <sup>(44)</sup> menciona la terapia con láser de bajo nivel es una posible modalidad de tratamiento prospectivo para pacientes infectados con el virus del herpes. Sin embargo, existe una urgente necesidad de mejorar las metodologías de acción del láser y optimizar la combinación de métodos con el uso de los medicamentos actuales como antivirales para potenciar su acción.

## CAPITULO V

### 5. CONCLUSIONES Y RECOMENDACIONES

#### 5.1. Conclusiones

- Los láseres son una adición extremadamente versátil a la práctica dental pediátrica y a menudo se pueden utilizar en sustitución de los métodos convencionales. La incorporación de un láser en este tratamiento debería considerarse una inversión más que un coste. Cuando se emplea con un buen conocimiento de la física y la seguridad del láser, estos proporcionan a los pacientes pediátricos un nuevo estándar de atención dental.
- Se clasificaron los diferentes tipos de láser más utilizados en la odontopediatría: láser de argón, CO<sub>2</sub>, láser de erbio, Nd:YAG y diodo. Los cuales el que más destaca en la revisión fueron el láser de diodo para tejidos blandos por sus propiedades, fácil aplicación, y bajo costo en los tratamientos en pacientes pediátricos, el láser de erbio es el más usado para tejidos duros debido a que son más específicos para la remoción de caries que los instrumentos convencionales y permiten retirar tejido enfermo, conservando de esta forma una porción mucho mayor de la estructura dental sana no afectada.
- En la revisión de la literatura se observa una serie de estudios que demuestran el gran potencial que tiene esta tecnología en sus diferentes tipologías, resulta una alternativa eficiente para el manejo de varias patologías intraorales de tejidos tanto duros como blandos: detección de caries, selladores de fosas y fisuras, preparación de cavidades, pulpotomías, pulpectomías, frenectomías, mucocelos, herpes labial y aftas, al ser usadas por el profesional odontólogo pueden mejorar la calidad de vida de los niños, y se necesita aplicar técnicas de manejo del comportamiento mientras aplica el láser, como con todos los demás procedimientos dentales para tener buenos resultados en este tipo de pacientes.

## 5.2. Recomendaciones

- Incentivar a los profesionales y estudiantes de odontología de la UNACH a la implementación de la terapia láser cuando se trabaje con menores de edad a fin de visualizar los hallazgos teóricos destacados en el documento.
- El profesional dental que utiliza láseres debe conocer su base científica y sus efectos sobre los tejidos, debe recibir un entrenamiento apropiado y contar con experiencia científica. Después el clínico puede elegir el láser o los láseres apropiados para la aplicación clínica que se pretende llevar a cabo.
- Es importante considerar que la terapia láser puede implementarse con éxito para el manejo y tratamiento de diferentes patologías bucodentales debido a los beneficios mencionados en la investigación, en efecto se propone que esta información obtenida sea de utilidad en clínicas o centros odontológicos especializados para que los niños se sientan más seguros al momento de visitar a su dentista.
- Requiere capacitación y educación adicional para las diversas aplicaciones clínicas y tipos de láseres en la consulta dental.

## 6. BIBLIOGRAFÍA

1. Ramazani N, Ahmadi R, Daryaeian M. Oral and dental laser treatments for children: Applications, advantages and considerations. *J Lasers Med Sci*. 2012;3(1):44–9.
2. Nazemisalman B, Farsadeghi M, Sokhansanj M. Types of lasers and their applications in pediatric dentistry. *J Lasers Med Sci*. 2015;6(3):96–101.
3. Bagher SM, Sulimany AM, Kaplan M, Loo CY. Treating Mucocele in Pediatric Patients Using a Diode Laser : Three Case Reports. 2018;1–6.
4. Stona P, Silva Viana E da, Santos Pires L dos, Blessmann Weber JB, Floriani Kramer P. Recurrent Labial Herpes Simplex in Pediatric Dentistry: Low-level Laser Therapy as a Treatment Option. *Int J Clin Pediatr Dent*. 2014;7(2):140–3.
5. Shanthi M. Laser Prescience in Pediatric Dentistry. *Int J Sci Study*. 2015;3(2).
6. Sinha A, Mohanty S, Acharya S. Lasers in pediatric dentistry: A review article. *Indian J Forensic Med Toxicol*. 2020;14(4):8990–7.
7. Parker S, Cronshaw M, Anagnostaki E, Mylona V, Lynch E, Grootveld M. Current concepts of laser–oral tissue interaction. *Dent J*. 2020;8(3).
8. Prathima GS, Bhadrashetty D, Babu SBU, Disha P. Microdentistry with Lasers. *J Int oral Heal JIOH* [Internet]. 2015;7(9):134–7. Available from: <http://www.ncbi.nlm.nih.gov/pubmed/26435633><http://www.pubmedcentral.nih.gov/articlerender.fcgi?artid=PMC4589708>
9. Rehman F, Chaturvedy V. Soft Tissue Applications of Er,Cr:YSGG Laser in Pediatric Dentistry. *Int J Clin Pediatr Dent*. 2017;10(2):188–92.
10. Capodiferro S. Comment on “efficacy of low-level laser therapy in management of recurrent herpes labialis: a systematic review.” *Lasers Med Sci*. 2019;34(4):841.
11. Ghadimi S, Chiniforush N, Bouraima SA, Johari M. Clinical approach of laser application in different aspects of pediatric dentistry. *J Lasers Med Sci*. 2012;3(2):84–90.

12. Luke AM, Mathew S, Altawash MM, Madan BM. Lasers: A review with their applications in oral medicine. *J Lasers Med Sci.* 2019;10(4):324–9.
13. Hegde MN. Lasers in dentistry: an unceasing evolution. *J Otolaryngol Res.* 2018;10(6):422–6.
14. Khosraviani F, Ehsani S, Fathi M, Saberi-Demneh A. Therapeutic effect of laser on pediatric oral soft tissue problems: a systematic literature review. *Lasers Med Sci.* 2019;34(9):1735–46.
15. Fornaini C, Arany P, Rocca JP, Merigo E. Photobiomodulation in Pediatric Dentistry: A Current State-of-the-Art. *Photobiomodulation, Photomedicine, Laser Surg.* 2019;37(12):798–813.
16. Komori S, Matsumoto K, Matsuo K, Suzuki H, Komori T. Clinical Study of Laser Treatment for Frenectomy of Pediatric Patients. *Int J Clin Pediatr Dent.* 2017;10(3):272–7.
17. Verma S, Chaudhari P, Maheshwari S, Singh R. Laser in dentistry: An innovative tool in modern dental practice. *Natl J Maxillofac Surg.* 2012;3(2):124.
18. Galeotti A, D'Antò V, Gentile T, Galanakis A, Giancristoforo S, Uomo R, et al. Er:YAG Laser Dental Treatment of Patients Affected by Epidermolysis Bullosa. *Case Rep Dent.* 2014;2014:1–6.
19. Ahmadi ED, Hafeji S, Khurshid Z, Imran E. applied sciences *Biophotonics in Dentistry.* 2022;
20. Nokhbatolfoghahaie H, Khasi MA, Chiniforush N, Khoei F, Safavi N, Zadeh BY. Evaluation of accuracy of DIAGNOdent in diagnosis of primary and secondary caries in comparison to conventional methods. *J Lasers Med Sci.* 2013;4(4):159–67.
21. Li T, Zhang X, Shi H, Ma Z, Lv B, Xie M. Er:YAG laser application in caries removal and cavity preparation in children: a meta-analysis. *Lasers Med Sci.* 2019;34(2):273–80.

22. Zhegova G, Rashkova M, Rocca JP. Minimally invasive treatment of dental caries in primary teeth using an Er:YAG laser. *Laser Ther.* 2014;23(4):249–54.
23. Bohari MR, Chunawalla YK, Ahmed BMN. Clinical evaluation of caries removal in primary teeth using conventional, chemomechanical and laser technique: An in vivo study. *J Contemp Dent Pract.* 2012;13(1):40–7.
24. Yavagal C, Prabhakar A, Lokeshwari M. Efficacy of Caries Removal by Carie-Care and Erbiumdoped Yttrium Aluminum Garnet Laser in Primary Molars: A Scanning Electron Microscope Study. *Int J Clin Pediatr Dent.* 2018;11(4):323–9.
25. Zakrzewski W, Dobrzynski M, Kuroпка P, Matys J, Malecka M, Kiryk J, et al. Removal of composite restoration from the root surface in the cervical region using Er: Yag laser and drill-in vitro study. *Materials (Basel).* 2020;13(13).
26. Wang J hui, Yang K, Zhang B ze, Zhou Z fei, Wang Z rui, Ge X, et al. Effects of Er:YAG laser pre-treatment on dentin structure and bonding strength of primary teeth: an in vitro study. *BMC Oral Health* [Internet]. 2020;20(1):1–10. Available from: <https://doi.org/10.1186/s12903-020-01315-z>
27. Ansari G, Safi Aghdam H, Taheri P, Ghazizadeh Ahsaie M. Laser pulpotomy—an effective alternative to conventional techniques—a systematic review of literature and meta-analysis. *Lasers Med Sci.* 2018;33(8):1621–9.
28. Nematollahi H, Sarraf Shirazi A, Mehrabkhani M, Sabbagh S. Clinical and radiographic outcomes of laser pulpotomy in vital primary teeth: a systematic review and meta-analysis. *Eur Arch Paediatr Dent* [Internet]. 2018;19(4):205–20. Available from: <http://dx.doi.org/10.1007/s40368-018-0358-4>
29. Durmus B, Tanboga I. In Vivo evaluation of the treatment outcome of pulpotomy in primary molars using diode laser, formocresol, and ferric sulphate. *Photomed Laser Surg.* 2014;32(5):289–95.
30. da Silva Barbosa P, Duarte DA, Leite MF, de Sant’ Anna GR. Photodynamic Therapy in Pediatric Dentistry. *Case Rep Dent.* 2014;2014:1–5.

31. Fransson H, Larsson KM, Wolf E. Efficacy of lasers as an adjunct to chemo-mechanical disinfection of infected root canals: A systematic review. *Int Endod J.* 2013;46(4):296–307.
32. Arneiro RAS, Nakano RD, Antunes LAA, Ferreira GB, Fontes KBFC, Antunes LS. Efficacy of antimicrobial photodynamic therapy for root canals infected with *Enterococcus faecalis*. *J Oral Sci.* 2014;56(4):277–85.
33. Beer F, Buchmair A, Wernisch J, Georgopoulos A, Moritz A. Comparison of two diode lasers on bactericidity in root canals-an in vitro study. *Lasers Med Sci.* 2012;27(2):361–4.
34. Mofidi H, Khosravani SR, Garjani S, Mirghotbi T. Evaluate the efficacy of laser therapy in root canal disinfection with different irrigants protocols: a systematic review and meta-analysis. *EurAsian J Biosci.* 2020;14(December 2019):4697–701.
35. Telesca V, Palaia G, Tenore G, Berlutti F, Romeo U. The effects of Er:YAG and diode laser on *Enterococcus Faecalis*: an in vitro study. *Med Oral Patol Oral y Cir Bucal.* 2012;S19-.
36. Bahrololoomi Z, Birang R, Chiniforush N, Yousefshahi H, Foroughi E. Thermal Changes of Root Surface of Anterior Primary Teeth in Pulpectomy with Er:YAG Laser. *J Dent (Tehran)* [Internet]. 2018;15(3):178–86. Available from: <http://www.ncbi.nlm.nih.gov/pubmed/30090118><http://www.pubmedcentral.nih.gov/articlerender.fcgi?artid=PMC6079182>
37. Olivi M, Genovese MD, Olivi G. Laser labial frenectomy: A simplified and predictable technique. Retrospective clinical study. *Eur J Paediatr Dent.* 2018;19(1):56–60.
38. Murias I, Grzech-Leśniak K, Murias A, Walicka-Cupryś K, Dominiak M, Deeb JG, et al. Efficacy of Various Laser Wavelengths in the Surgical Treatment of Ankyloglossia: A Systematic Review. *Life.* 2022;12(4):1–13.
39. Tancredi S, De Angelis P, Marra M, Lopez MA, Manicone PF, Passarelli PC, et al. Clinical Comparison of Diode Laser Assisted “v-Shape Frenectomy” and Conventional



- Surgical Method as Treatment of Ankyloglossia. *Healthc.* 2022;10(1).
40. Viet DH, Ngoc VTN, Anh LQ, Son LH, Chu DT, Ha PTT, et al. Reduced need of infiltration anesthesia accompanied with other positive outcomes in Diode Laser application for frenectomy in children. *J Lasers Med Sci.* 2019;10(2):92–6.
  41. Inchingolo AM, Malcangi G, Ferrara I, Viapiano F, Netti A, Buongiorno S, et al. Laser Surgical Approach of Upper Labial Frenulum: A Systematic Review. *Int J Environ Res Public Health.* 2023;20(2).
  42. Barot VJ, Vishnoi SL, Chandran S, Bakutra G V. Laser: The torch of freedom for ankyloglossia. *Indian J Plast Surg.* 2014;47(3):418–22.
  43. Sadiq MSK, Maqsood A, Akhter F, Alam MK, Abbasi MS, Minallah S, et al. The Effectiveness of Lasers in Treatment of Oral Mucocele in Pediatric Patients: A Systematic Review. *Materials (Basel).* 2022;15(7):1–11.
  44. Moskvina SV. Low-Level Laser Therapy for Herpesvirus Infections: A Narrative Literature Review. *J Lasers Med Sci.* 2021;12:1–10.
  45. Ramalho KM, Rocha RG, Correa-Aranha AC, Cunha SR de B, Simões A, Campos L, et al. Treatment of herpes simplex labialis in macule and vesicle phases with photodynamic therapy. Report of two cases. *Photodiagnosis Photodyn Ther [Internet].* 2015;12(2):321–3. Available from: <http://dx.doi.org/10.1016/j.pdpdt.2015.02.005>
  46. Ahmed MK, Jafer M, Nayeem M, Moafa IH, Quadri MFA, Gopalaiah H, et al. Low-level laser therapy and topical medications for treating aphthous ulcers: A systematic review. *J Multidiscip Healthc.* 2020;13:1595–605.
  47. Rocca JP, Zhao M, Fornaini C, Tan L, Zhao Z, Merigo E. Effect of laser irradiation on aphthae pain management: A four different wavelengths comparison. *J Photochem Photobiol B Biol [Internet].* 2018;189:1–4. Available from: <https://doi.org/10.1016/j.jphotobiol.2018.09.016>
  48. Akerzoul N, Chbicheb S. Low laser therapy as an effective treatment of recurrent aphthous

ulcers: A clinical case reporting two locations. *Pan Afr Med J.* 2018;30:1–8.

49. Calazans TA, de Campos PH, Melo AVG, Oliveira AVA, Amaral SF, Diniz MB, et al. Protocol for Low-level laser therapy in traumatic ulcer after troncular anesthesia: Case report in pediatric dentistry. *J Clin Exp Dent.* 2020;12(2):e201–3.
50. Bordea IR, Hanna R, Chiniforush N, Grădinaru E, Câmpian RS, Sîrbu A, et al. Evaluation of the outcome of various laser therapy applications in root canal disinfection: A systematic review. *Photodiagnosis Photodyn Ther.* 2020;29.

## 7. ANEXOS

### 7.1 Anexo 1. Tabla de caracterización de artículos científicos escogidos para la revisión.

Título del artículo	N° citaciones Scholar	Año de Publicación	Vida útil del Artículo en años	AC C	Revista	Factor de impacto SJR	Cuartil	Lugar de búsqueda	Área	Publicación	Colección de datos	Tipo de estudio	Participantes/publicaciones	País Estudio
Therapeutic effect of laser on pediatric oral soft tissue problems: a systematic literature review	10	2019	4,5	2,22	Lasers in Medical Science	0.62	Q2	Pubmed	Odontología	Revista	Mixto	Estudio de casos	8	Reino Unido
Types of Lasers and Their Applications in Pediatric Dentistry	71	2015	8,5	8,35	journal of lasers in medical sciences	0.33	Q3	Pubmed	Odontología	Revista	Cualitativo	Descriptivo	1	Irán
Oral and Dental Laser Treatments for Children: Applications, Advantages and Considerations	23	2012	11,5	2,00	Journal of Lasers in Medical Sciences	0.33	Q3	Pubmed	Odontología	Revista	Cualitativo	Descriptivo	1	Irán
Clinical Approach of Laser Application in Different Aspects of Pediatric Dentistry	24	2012	11,5	2,09	Journal of Lasers in Medical Sciences	0.33	Q3	Pubmed	Odontología	Revista	Cualitativo	Descriptivo	1	Irán
Current Concepts of Laser–Oral Tissue Interaction	17	2020	3,5	4,86	Journal of Dentistry	1.11	Q1	Pubmed	Odontología	Revista	Cualitativo	Descriptivo	1	Países Bajos
Microdentistry with Lasers	13	2015	8,5	1,53	Journal of International Oral Health	0.17	Q3	Pubmed	Odontología	Revista	Cualitativo	Descriptivo	1	India
Efficacy of Various Laser Wavelengths in the Surgical Treatment of Ankyloglossia: A Systematic Review	3	2022	1,5	2,00	life sciences	1.13	Q1	Pubmed	Odontología	Revista	Mixto	Estudio de casos	3	Estados Unidos
Effect of laser irradiation on aphthae pain management: a four different wavelengths comparison.	20	2018	5,5	3,64	Journal of Photochemistry and Photobiology B: Biology	0.93	Q1	Pubmed	Odontología	Revista	Cualitativo	Descriptivo	1	Países Bajos
Biophotonics in Dentistry	1	2022	1,5	0,67	Applied Sciences	0.51	Q2	Pubmed	Odontología	Revista	Cuantitativo	Descriptivo	1	Suiza

Laser in dentistry: An innovative tool in modern dental practice	249	2012	11,5	21,65	National Journal of Maxillofacial Surgery	0.12	Q4	Pubmed	Odontología	Revista	cuantitativo	Descriptivo	1	India
Lasers in dentistry: an unceasing evolution	11	2018	5,5	2,00	Journal of Otolaryngology-ENT Research	0.9	Q1	Pubmed	Odontología	Revista	Cualitativo	Descriptivo	1	Estados Unidos
Lasers: A Review With Their Applications in Oral Medicine	74	2019	4,5	16,44	Journal of Lasers in Medical Sciences	0.33	Q3	Pubmed	Odontología	Revista	Cualitativo	Descriptivo	1	Irán
Bactericidal effect of a diode laser on Enterococcus faecalis in human primary teeth—an in vitro study	24	2018	5,5	4,36	BMC Oral Health	0.79	Q1	Pubmed	Odontología	Revista	Mixto	Estudio de casos	80	Reino Unido
Efficacy of antimicrobial photodynamic therapy for root canals infected with Enterococcus faecalis	54	2014	9,5	5,68	Journal of Oral Science	0.39	Q3	Pubmed	Odontología	Revista	Mixto	Estudio de casos	2	Japón
Comparison of two diode lasers on bactericidity in root canals—an in vitro study	78	2012	11,5	6,78	Journal of Lasers in Medical Sciences	0.33	Q3	Pubmed	Odontología	Revista	mixto	Estudio de casos	2	Irán
Photodynamic Therapy in Pediatric Dentistry	10	2014	9,5	1,05	Case Reports in Dentistry	0.24	Q3	Pubmed	Odontología	Revista	Cualitativo	Estudio de casos	1	Egipto
Efficacy of lasers as an adjunct to chemo-mechanical disinfection of infected root canals: a systematic review	48	2013	10,5	4,57	international endodontic journal	1.65	Q1	Pubmed	Odontología	Revista	cuantitativo	Descriptivo	1	Reino Unido
Thermal Changes of Root Surface of Anterior Primary Teeth in Pulpotomy with Er: YAG Laser	5	2018	5,5	0,91	Journal of Dentistry	1.11	Q1	Pubmed	Odontología	Revista	Cualitativo	Estudio de casos	1	Países Bajos
Evaluation The Outcome Of Various Laser Therapy Applications In Root Canal Disinfection: A Systematic Review	58	2020	3,5	16,57	Photodiagnosis and Photodynamic Therapy	0.64	Q2	Elsevier	Odontología	Revista	Cuantitativo	Estudio de casos	10	Países Bajos

Clinical Study of Laser Treatment for Frenectomy of Pediatric Patients	38	2017	6,5	5,85	International Journal of Clinical Pediatric Dentistry	0.16	Q3	Pubmed	odontología	Revista	Cualitativo	Estudio de casos	21	India
Laser labial frenectomy: a simplified and predictable technique. Retrospective clinical study	39	2018	5,5	7,09	European Journal of Paediatric Dentistry	0.53	Q2	Pubmed	Odontología	Revista	Cualitativo	Descriptivo	1	Italia
Clinical Comparison of Diode Laser Assisted “v-Shape Frenectomy” and Conventional Surgical Method as Treatment of Ankyloglossia	3	2022	1,5	2,00	journal healthcare	0.68	Q2	Pubmed	Odontología	Revista	Cuantitativo	Estudio de casos	3	Egipto
Laser Surgical Approach of Upper Labial Frenulum: A Systematic Review	2	2023	0,5	4,00	International Journal of Environmental Research and Public Health	0.81	Q1	Pubmed	Odontología	Revista	Cualitativo	Descriptivo	1	Suiza
Reduced Need of Infiltration Anesthesia Accompanied With Other Positive Outcomes in Diode Laser Application for Frenectomy in Children	15	2019	4,5	3,33	Journal of Lasers in Medical Sciences	0.33	Q3	Pubmed	Odontología	Revista	Mixto	Estudio de casos	30	Irán
Laser: The torch of freedom for ankyloglossia	37	2014	9,5	3,89	Indian Journal of Plastic Surgery	0.31	Q3	Pubmed	Odontología	Revista	Cuantitativo	Estudio de casos	1	India
Efficacy of low-level laser therapy in management of recurrent herpes labialis: a systematic review	39	2018	5,5	7,09	Lasers in Medical Science	0.62	Q2	Pubmed	Odontología	Revista	Cuantitativo	Descriptivo	1	Reino Unido
Recurrent Labial Herpes Simplex in Pediatric Dentistry: Low-level Laser Therapy as a Treatment Option	25	2014	9,5	2,63	International Journal of Clinical Pediatric Dentistry	0.16	Q3	Pubmed	Odontología	Revista	Mixto	Estudio de casos	1	India